

110133 vol. LVI n. 10.

Hommage de son élève

Bérard

TITRES

ET

TRAVAUX SCIENTIFIQUES

DE

LÉON BÉRARD

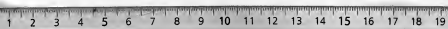Né à Monez (Jura), le 17 Février 1870.

Agrégé de la Faculté, Chirurgien des Hôpitaux de Lyon.



LYON

Décembre 1913



TITRES UNIVERSITAIRES

Chargé des fonctions d'aide d'anatomie (1894-95).

Prosecteur à la Faculté (1895-97) (concours de 1895).

Docteur en médecine (1896). (Prix des thèses.)

Chef de clinique chirurgicale (concours de 1897).

Agrégé de chirurgie (concours de 1898).

Chargé du cours de clinique chirurgicale (1900, 1904, 1906). — (*Suppléance de professeur.*)

Chargé du cours de pathologie externe (1905). — (*Suppléance de professeur.*)

Chargé de cours complémentaire : Propédeutique chirurgicale, chirurgie d'urgence et accidents du travail (1906 à 1913).

..

TITRES HOSPITALIERS

Externe des Hôpitaux (concours de 1890).

Interne lauréat des Hôpitaux (concours de 1892) (Prix Bonnet).

Chirurgien des Hôpitaux (concours de 1901).

..

TITRES DIVERS

Lauréat de la Faculté de Médecine de Lyon :

Concours de fin d'année (médaille d'argent, 1890) ;

Prix des thèses (médaille d'argent, 1896).

Lauréat de l'Académie de médecine :

Prix Bourceret (mention honorable, 1897) ;

Prix Laborie (1897 et 1898) ;

Prix Barbier (mention honorable, 1906).

Lauréat de l'Institut (Académie des Sciences) :

Prix Montyon (1898) ;

Prix Montyon (mention honorable, 1909).

Officier de l'Instruction publique (1909).

Secrétaire général (1909), Vice-Président (1913) de la Société des Amis de l'Université de Lyon.

.
.

Rapporteur au Congrès de l'Association française pour l'Avancement des Sciences :
St-Etienne (1897) ; Lyon (1906).

Rapporteur au Congrès de l'Association française de Chirurgie : Paris (1899) ;
Paris (1911).

Rapporteur au Congrès de l'Association contre le Cancer ; Paris (1910).

Rapporteur au Congrès de la Société Internationale de Chirurgie, Bruxelles, 1908.

.
.

Membre de la Société des sciences médicales de Lyon (1898).

Membre de l'Association française de chirurgie (1898).

Membre de la Société de chirurgie de Lyon (1898).

Membre de la Société de médecine de Lyon (1900).

Membre de l'Association internationale de chirurgie (1905).

Membre de l'Association française contre le cancer (1909).

TRAVAUX SCIENTIFIQUES

Avant-Propos

Dans cet exposé, je n'ai rappelé avec détails que les travaux de longue haleine ou ceux qui pouvaient offrir quelque caractère personnel.

Pour les présentations de malades et les communications aux Sociétés savantes des faits isolés qui ne comportaient qu'un intérêt de documentation ou de démonstration anatomo-pathologique, je me suis borné à la simple énumération que l'on trouvera dans l'Index chronologique.

La division générale de cet exposé est la suivante :

- 1^o) Anatomie chirurgicale (p. 5).
 - 2^o) Pathologie chirurgicale générale et anatomie pathologique (p. 12).
 - 3^o) Chirurgie de la Tête et du Cou (p. 33).
 - 4^o) Chirurgie du Thorax (p. 56).
 - 5^o) Chirurgie abdominale (p. 65).
 - 6^o) Chirurgie des organes génito-urinaires (p. 105).
 - 7^o) Chirurgie des Membres (p. 116).
 - 8^o) Leçons publiées (p. 148).
 - 9^o) Thèses inspirées (p. 149).
 - 10^o) Index chronologique (p. 152).
-

ANATOMIE CHIRURGICALE

Etudes anatomiques sur la région thyroïdienne.

(*Provincie Médicale*, 14 novembre 1896, et V. *Ma thèse*, 1897, ainsi que ma « Chirurgie du corps thyroïde », 1908.)

Ces recherches anatomiques, destinées à fixer les diverses techniques opératoires du goître, ont été commencées dans le laboratoire de M. le Professeur Testut et consignées dans plusieurs travaux entre 1896 et 1912.

A propos de la circulation thyroïdienne, outre les procédés habituels d'injections et de dissections, j'ai utilisé avec Destot, pour l'étude des rapports des branches vasculaires entre elles et avec la glande thyroïde, divers procédés radiographiques sur lesquels j'aurai à revenir.

Voici les principaux points mis en lumière :

I. — ARTÈRES ET NERFS

a) Rapports des artères thyroïdiennes.

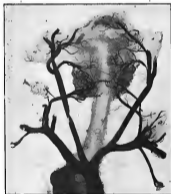a) AVEC LES RÉCURRENTS. — Le récurrent droit est toujours sur un plan plus antérieur que le récurrent gauche, par rapport à l'artère thyroïdienne inférieure (Jaboulay et Villard) ; mais, contrairement à l'opinion classique, *jai montré qu'il n'est pas rare de trouver ce récurrent droit dirigé obliquement de bas en haut et de dehors en dedans, au moins aussi rapproché des flexuosités de l'artère thyroïdienne inférieure dans sa portion transversale que du conduit trachéo-œsophagien, auquel on le prétend à tort toujours accolé.* La zone dangereuse pour la ligature de l'artère thyroïdienne inférieure est donc beaucoup plus étendue du côté droit que du côté gauche.

b) AVEC LE GRAND SYMPATHIQUE. — Constamment, le sympathique cervical et l'artère thyroïdienne inférieure se croisent au voisinage du tubercule de Clas-

saignae. A ce niveau artère et nerf sont appliqués ensemble, contre les attaches de l'aponévrose prévertébrale aux apophyses transverses des vertèbres cervicales, par une gaine que j'ai appelée *gaine du sympathique*, et qui les isole du gros paquet vasculo-nerveux et des organes voisins. A gauche, le tronc du sympathique, ou la majorité des branches de son plexus, passe en avant de l'artère. A droite, le sympathique passe aussi souvent en avant qu'en arrière. Ces données constituent d'excellents points de repère opératoires (sympathectomie, ligature de la thyroïdienne inférieure).

b) Distribution des artères dans la glande thyroïde. Anastomoses sus-glandulaires et intra-glandulaires.

Hyrtl, M^{re} Bégonne, etc., décrivait, dans la thyroïde, une circulation terminale à territoires distincts. En réalité, presque toujours on rencontre un *réseau*

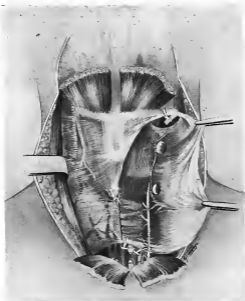


(Fig. 1.)
Circulation artérielle du corps thyroïde.
(Dessiné d'Alsmatins.)

réseau anastomotique autour du corps thyroïde, réseau jeté entre les différentes artères de la glande, entre ces artères et les vaisseaux des organes voisins : larynx, trachée, base de la langue. Quant aux anastomoses intra-glandulaires, larges dans la zone sous-épisulaire, elles sont beaucoup plus fines mais non-

breuses cependant dans la profondeur, où je ne les ai mises en évidence que par des injections très pénétrantes et par la radiographie. La conservation d'une seule artère thyroïdienne suffit donc à la nutrition de toute la glande.

Ces données ont été confirmées par Latarjet et Alamartine.



(Fig. II.)

Hémithyroïdectomie du lobe gauche. — Les glandules parathyroïdes externes ont été ménuagées le long des rameaux artériels thyroïdiens. (Alamartine.)

II. — VEINES

Dans son étude de la circulation veineuse thyroïdienne, Kocher ne signale pas un groupe fort important, que l'on pourrait appeler *veines thyroïdiennes*

inférieures profondes, et que j'ai observées à peu près constamment. Ces veines naissent à la fois des veines communicantes inférieures et de la face postérieure des lobes thyroïdiens ; elles descendent de chaque côté de la trachée, presque accolées à elle, et se jettent d'ordinaire dans les troncs veineux brachio-céphaliques, après avoir reçu des ramuscules veineux du larynx sous-glottique et des 8 ou 10 premiers anneaux de la trachée. On peut les remplir par une injection fine poussée dans l'une quelconque des veines thyroïdiennes. Elles établissent une solidarité étroite entre les circulations veineuses thyroïdienne et broncho-pulmonaire, d'où l'explication de certaines congestions trachéo-bronchiques aiguës, observées après les opérations au cours desquelles on a dû lier plusieurs des gros troncs veineux de la glande. Ces accidents sont de même origine que d'autres œdèmes aigus du larynx sus-glottique et de la base de la langue, après la ligature des veines thyroïdiennes.

Les veines thyroïdiennes inférieures profondes sont avalvulées comme toutes celles du système thyroïdien.

III. — GLANDULES PARATHYROÏDES

La topographie des glandules parathyroïdes présente chez l'homme les plus grandes variations. J'ai cherché à fixer dans des recherches personnelles, et en collaboration avec Alamartine, quelle était la situation habituelle de ces glandules. Nous avons confirmé qu'un groupe de parathyroïdes externes accolé à l'artère thyroïdienne inférieure, près de sa pénétration dans la glande, est particulièrement constant et important, et que l'on doit autant que possible le ménager dans la thyroïdectomie (fig. II).

IV. — ANATOMIE ET PHYSIOLOGIE DU SYSTÈME THYROÏDIEN

Une étude générale en a été présentée d'abord dans ma thèse, puis dans ma *Chirurgie du corps thyroïde* (v. page 14).

Applications de la radiographie à l'étude des circulations locales.

(En collaboration avec M. E. DASTOT. — Avec 120 clichés. — Mémoire présenté à l'Académie de Médecine pour le concours du prix Bourceret, 1897; Mention honorable.)

Dès 1895, en même temps que MM. Remy et Contremoulin, mais par des moyens différents, nous avons utilisé la radiographie pour l'étude des circulations dans les organes difficilement accessibles à la dissection, et en particulier dans les parenchymes dont les vaisseaux n'avaient pu jusque-là être mis en évidence que par des procédés très lents et très délicats de corrosion.

Le côté original de notre méthode a été l'emploi de mélanges d'injection variables et par leur finesse et par leur degré de pénétration, de façon à décomposer l'étude des circulations intra-parenchymateuses en séries de complexité croissante; nous sommes ainsi partis des branches principales de division des vaisseaux, pour remplir peu à peu les artérioles et les capillaires. Dans le rein, même, nous avons injecté les veines par les capillaires. Enfin, l'insufflation préalable des cavités organiques et l'application du stéréoscope à l'examen de nos clichés (positifs sur verre) nous ont permis de mettre en valeur tous les reliefs, et tous les rapports dans l'espace, des vaisseaux injectés. Il n'est pas d'organes que nous n'ayons explorés ainsi.

Les clichés présentés à l'Académie de Médecine constituaient des séries à peu près complètes pour :

La circulation artérielle générale du fœtus ;

La circulation artérielle du cerveau, de l'œil, de la langue, du poumon, du pancréas, de la rate, de l'utérus et de ses annexes, du testicule ;

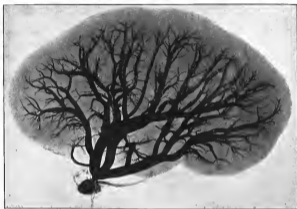La circulation artérielle et veineuse du corps thyroïde, du rein et du placenta.

Parmi les constatations nouvelles que nous avons faites ainsi, les plus intéressantes avaient trait à ces derniers organes :

1) *Pour le corps thyroïde, v. page 6.*

2) *Pour le rein, nous avons établi que les territoires artériels sont fermés, lobaires ou multilobaires, et que les voûtes anastomotiques sus-pyramidales adhésives par les classiques entre les gros troncs lobaires n'existent pas. Les branches interlobaires se réduisent rapidement en artérioles projetées directement par gerbes vers les glomérules, sans l'intermédiaire de voûtes artérielles. Les artérioles des pyramides proviennent des artères efférentes des glomérules. — Entre les veines, au contraire, les anastomoses de lobe à lobe et avec les veines*

de la capsule sont nombreuses, si bien que tout le rein peut être rempli par une seule veine lobaire. Ces anastomoses se font au-dessus des pyramides de Malpighi, par un système de voûtes discontinu. Le trajet des veines est parallèle à peu près à celui des artères.



(Fig. III.)

Circulation artérielle du Rein. La radiographie montre qu'il n'existe pas de voûtes anastomotiques sus-pyramidales.

3) *Pour l'utérus et les annexes*, nous avons montré ce qui revient comme territoire à l'artère utérine et à l'artère utéro-ovarienne, cette dernière épuisée, en général, dans le ligament large. Nous avons fait des clichés d'utérus injectés, puis séparés du vagin par les incisions de l'hystérectomie, pour indiquer la situation et les rapports des vaisseaux sectionnés par l'opérateur. Enfin, sur des coupes transversales de l'utérus, nous avons mis en évidence les branches hélicines partant des rameaux périphériques pour plonger vers la muqueuse. Ces branches existent, aussi bien sur la ligne médiane que latéralement, et si elles ne saignent pas, lors de la section médiane de l'organe (ce qui avait fait croire à leur absence), c'est qu'elles sont immédiatement étranglées par les ligatures vivantes du muscle utérin.

Topographie et Anomalies de l'Appendice Iléo-Cæcal

En 1896, alors que la pathologie de l'appendice comportait encore beaucoup d'inconnues, nous avons recherché sur 200 cadavres à l'amphithéâtre d'anatomie, quelles étaient les situations habituelles de l'appendice par rapport au cæcum et à la fosse iliaque, et notamment quelle était la proportion des formes pelviennes et rétrocæcales.

Commencées en vue de la thèse de Dornoy (Lyon 1897) sur l'*appendicite pelvienne*, ces recherches ont été poursuivies par nous, au cours des interventions sur le vivant.

Elles nous ont montré que les appendicites rétrocæcales sont beaucoup plus fréquentes que ne pourrait le faire supposer la proportion des appendices rétrocæcaux, à l'état sain, par rapport aux autres. Cette prédisposition relève, sans doute, des difficultés d'évacuation de l'appendice.

Elles nous ont conduit également à étudier certaines anomalies de l'appendice, absences congénitales; situation intra-mésentérique, et certaines lésions peu connues, telles que son invagination dans le cæcum, ou que la formation de diverticules et de kystes aux dépens de sa cavité. Ces recherches ont été consignées dans plusieurs articles de la *Province Médicale* en 1913, et dans notre *Traité de l'Appendicite*, écrit en collaboration avec Paul Vignard. (V. page 77.)

PATHOLOGIE CHIRURGICALE GÉNÉRALE ET ANATOMIE PATHOLOGIQUE

Les Sporozoaires, et particulièrement les coccidies pathogènes.

(En collaboration avec F. LE DANTEC, *Encyclopédie des Aide-Mémoire*, de Létout. — 190 pages. — Paris, 1895.)

Quand nous avons entrepris, en 1895, la publication de ce petit Traité des Sporozoaires, la théorie parasitaire du cancer était déjà à l'étude depuis plusieurs années. Les partisans du parasitisme pensaient que l'agent infectieux doit appartenir au groupe si curieux des Coccidies; il nous parut donc souhaitable que chaque médecin pût prendre parti, pour ou contre cette théorie, en connaissance de cause. Les documents relatifs à l'histoire des *Coccidies* étaient épars dans un grand nombre de mémoires, souvent très spéciaux et accessibles aux seuls zoologistes; nous avons voulu rassembler, dans un ouvrage simple et clair, tout ce qui était nécessaire à la discussion de la question. Le livre de M. Balbiani, dernier ouvrage français traitant des Sporozoaires en général, datait de 1884; et pendant les onze années qui avaient suivi sa publication, un grand nombre de faits nouveaux avaient changé la face du problème.

Parmi les Sporozoaires, certains groupes, comme les *Myxosporidies*, étant plus spécialement parasites des animaux aquatiques, leur étude pouvait ne pas sembler d'un intérêt immédiat pour le médecin. Il était cependant indispensable d'en connaître la nature; car ce sont des types tellement spéciaux par leur évolution, que leur présence a pu passer inaperçue chez l'homme. Dans tous les cas, la démonstration de la nature myxosporidienne de la *pébrine* des vers à soie donne un intérêt considérable à ce groupe pathogène. De même pour les *Sarcosporidies*, qui touchent pourtant plus directement à la médecine, puisqu'on

les a constatées dans les tissus des mammifères et de l'homme, mais qui étaient encore trop peu connues pour qu'on pût donner d'une manière certaine leur cycle évolutif.

Restait le groupe des Cytozoaires et surtout des *Coccidies*, parasites des Vertébrés. Sans en négliger la nomenclature complète, qui fixait l'état de la science au moment de notre publication, nous nous sommes surtout astreints à dégager les différents types d'évolution. C'est la partie la plus importante de notre petit ouvrage : sans nous écarter de la réalité par un schématisme exagéré, nous avons décrit l'évolution complète de tous les types de Cytozoaires, auxquels il serait possible de comparer le parasite supposé du cancer,

En dehors de la question du cancer, beaucoup de *Coccidies* intéressent la pathologie humaine. Nous avons étudié en détail les groupes récemment découverts des *Hémosporidies* et des *Gymnosporidies*, dans lesquels rentrent les parasites de la *fièvre paludéenne*; la comparaison de ces parasites paludéens avec ceux dus aux oiseaux éclaire singulièrement leur histoire, mal comprise avant les recherches de pathologie comparée.

La question du *dimorphisme évolutif* était encore discutée en 1895; elle semble aujourd'hui nettement tranchée, en particulier par les découvertes du docteur Simon.

Nous avons fait pressentir à une époque où on n'y croyait guère, l'importance énorme de ce dimorphisme évolutif, qui permet de concevoir l'existence au dehors, et sous une forme toute différente, d'un être que nous connaissons seulement sous sa forme parasitaire. Ce fait permet de comprendre l'étiologie des maladies dites *miasmiques*, dont le *miasme* en forme libre est peut-être connu, mais n'a pas été rapproché de sa forme parasitaire.

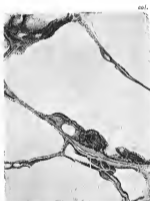
Un seul fait que nous n'avons pas pu prévoir et qui est, d'ailleurs, plus curieux au point de vue zoologique qu'au point de vue pathogène, c'est le caractère de *sexualité* que semblent mettre en évidence, dans certains cas de dimorphisme, les travaux les plus récents sur la question. Cette sexualité n'est pas encore démontrée; et elle n'infirmerait en rien le caractère de généralité que nous avons tâché de donner à l'évolution des Cytozoaires; l'élément mâle et l'élément femelle évolueraient séparément comme deux Cytozoaires typiques, jusqu'au moment de leur fusion.

Nous n'avons pas voulu prendre parti dans la question du cancer; et nous avons terminé notre ouvrage par l'exposé aussi impartial que possible des opinions des auteurs; notre but n'était pas de prétendre résoudre la théorie parasitaire, mais de mettre les médecins à même de la discuter en connaissance de cause.

Structure des tumeurs thyroïdiennes

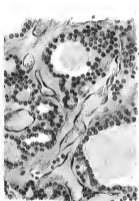
(Chirurgie du corps thyroïde, pp. 139 à 204.)

Dans l'étude histologique que nous avons faite de ces tumeurs, nous avons adopté dans ses grandes lignes la classification de Wöller, en insistant particulièrement sur les types que le chirurgien est le plus exposé à rencontrer.



(Fig. IV.)

Cystadénome de la glande thyroïde. — Les kystes colloïdes (col) sont tapissés par des amas épithélias (a) en voie de prolifération active.



(Fig. V.)

Adénome fœtal. — Amas épithélias (a) orientés vers des formations vésiculaires, et encasés dans de grandes lacunes capillaires (c).

1) *Goitres*. — A propos de l'*hypertrophie* parenchymateuse ou colloïde des goitres dits folliculaires ou glandulaires, nous avons discuté la nature inflammatoire de certaines de ces néoformations, qui ne sont peut-être que des *cirrhoses à réactions épithélias prédominantes*.

Pour les *adénomes*, nous avons donné les caractères évolutifs et distinctifs

de l'*adénome fœtal*, qui se rencontre souvent dans les *goîtres métastatiques*, — de l'*adénome colloïde* ou *gélatineux*, avec ses variétés d'*adénomes interacineux*, de *cystoadénomes* et d'*adénomes myxomateux*, dont les types folliculaires et tubulaires sont des plus caractéristiques.

Dans les variétés anatomo-cliniques, nous avons admis :

a) Les goîtres vasculaires (angiocaverneux, anévrysmatiques, pulsatiles et variqueux) ;


b) Les goîtres kystiques avec leur transformation en hématoécèles thyroïdiennes et leur évolution maligne fréquente chez les vieillards ;

c) Les goîtres fibreux et crétacés ;

d) Les goîtres osseux ou ossifiants ;

e) Les goîtres métastatiques ou adénomes malins.

Nous nous bornons à reproduire, sans de plus amples développements, qui ne seraient pas de mise ici, quelques-unes des coupes qui illustrent notre description.



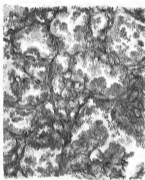
(Fig. VI)

Amas d'épithélium fœtal résiduel dans un adénome colloïde.

2) **Cancers.** — Parmi les cancers épithéliaux thyroïdiens, le cancer alvéolaire ou *carcinome* et les divers *épithéliomas* myxomateux, téglangiectasiques, fibreux, sont les types les plus habituels.

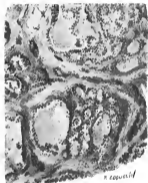
Nous avons montré que les distinctions en cancers *du type embryonnaire du type fœtal, du type adulte* qui tendraient à établir un parallélisme entre les différenciations de la cellule épithéliale thyroïdienne, et les degrés de malignité des tumeurs qu'elles constituent, n'ont malheureusement pas la valeur clinique qu'on leur avait attribuée: *il n'y a pas de coefficient cellulaire indiscutable pour apprécier la malignité de ces tumeurs.*

Dans les cancers conjonctifs, les formes que l'on rencontre répondent surtout aux *sarcomes* et aux *endothéliomes*.



(Fig. VII.)

Epithélioma cylindrique de la glande thyroïde. — Végétations nœudieuses. — Stroma fibreux.



(Fig. VIII.)

Epithélioma thyroïdien. — Tendance des cellules acytoplasmiques à s'orienter suivant des lobules et des vésicules. Sécrétion colloïde abondante.

Comme pour les goîtres bénins, nous ne pouvons qu'illustrer ce trop court résumé, par quelques figures choisies parmi les plus typiques.

Plus nouvelles et d'un caractère plus personnel sont nos recherches sur les *tumeurs parathyroïdiennes*.

Les tumeurs parathyroïdiennes

(En collaboration avec H. ALAMARTINE, *Lyon Chirurgical*, 1^{er} mai 1930.)

En nous basant sur les 29 observations connues en 1930, nous avons distingué d'après leur siège 3 grandes classes de tumeurs parathyroïdiennes :

1) *Parastrumes intrathyroïdiennes*, développées aux dépens des amas aberrants parathyroïdiens de S. Getzowa. Elles répondent à certains adénomes fistuleux de Wölfler et aux goîtres à glycogène de Kocher.

2) *Parastrumes juxtathyroïdiennes*, développées aux dépens des parathyroïdes externes, et dont le volume peut varier d'une cerise à un poing.

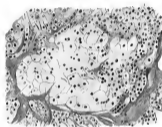
3) *Parastrumes aberrantes*, situées dans la région carotidienne, et jusque dans le médiastin, développées aux dépens des résidus du système parathyroïdien accessoire.

Les tumeurs parathyroïdiennes actuellement connues sont toutes d'origine épithéliale. A. Peperé a bien, il est vrai, décrit deux cas d'angiome, un cas de myome et un cas de lymphome ; mais ces observations restent isolées, et malgré la compétence de leur auteur, elles mériteraient confirmation.

Il y a tout d'abord, au point de vue structural, à établir une grande division en tumeurs mixtes et tumeurs parathyroïdiennes proprement dites. Les tumeurs mixtes sont constituées à la fois par du tissu thyroïdien et par du tissu parathyroïdien. Ces deux tissus sont intimement mélangés, ou ordonnés en lobules distincts. Les tumeurs mixtes peuvent être soit intra-thyroïdiennes (cas de Paoli, Kocher, etc.), soit extra-thyroïdiennes (Flori). Dans ce dernier cas, il y a lieu de supposer que la néoplasie s'est développée au niveau d'une glande thyroïde accessoire, contenant à son intérieur des îlots parathyroïdiens aberrants, comme on en trouve dans la glande principale.

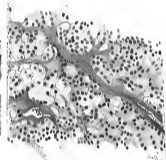
Les tumeurs parathyroïdiennes pures reproduisent le plus souvent, d'une façon très fidèle, les divers types cellulaires de la glandule. On a beaucoup discuté, notamment Erdheim et Mac Callum, pour savoir si ces adénomes à structure si typique ne devaient pas être plutôt considérés comme des hypertrophies compensatrices que comme de véritables tumeurs. Quoi qu'il en soit de cette question pathogénique, qui se pose du reste également pour les goîtres thyroïdiens, on rencontre souvent des adénomes parathyroïdiens qui reproduisent absolument la structure normale des glandules. On y trouve ordonnés, au milieu d'un fin stroma conjonctif, que parcourent une infinité de capillaires à

parois embryonnaires, des groupes de cellules chromophiles à leurs divers stades sécrétoires, se réunissant pour former un syncytium. Dans ces formes très typiques, on rencontre, du reste, comme dans la glandule normale, de rares amas colloïdes, soit libres entre les travées cellulaires, soit enfermés au sein de pseudo-follicules. On y voit aussi des cavités kystiques, tapissées par un épithélium cylindrique avec des noyaux en palissade, cavités qui proviennent du canal central de Prenant.



(Fig. IX.)

Cellules principales de la parathyroïde humaine (d'après Getzowa).



(Fig. X.)

Adénome à cellules claires d'origine parathyroïdienne.

Mais à côté de ces adénomes constitués à la fois par des cellules claires, des cellules chromophiles, et des kystes à épithélium cylindrique, il existe également d'autres variétés de tumeurs parathyroïdiennes bénignes, auxquelles la prédominance presque absolue d'un des types cellulaires précités donne une physionomie spéciale : c'est ainsi qu'il y a des adénomes parathyroïdiens à cellules claires et des cysto-adénomes à type cylindrique. Les adénomes à cellules claires correspondent aux goîtres à glycogène. Les cellules fondamentales prédominent alors d'une façon à peu près exclusive ; c'est à ce type que se rapportent la plupart des parathyroïdomes intra-thyroïdiens. Nous en avons nous-même observé un cas où il n'y avait que des cellules fondamentales. Langhans a publié une observation de tumeur parathyroïdienne ayant fourni une métastase osseuse, et constituée à peu près uniquement par des kystes à épithélium cylindrique et à contenu muqueux.

Existe-t-il histologiquement des tumeurs parathyroïdiennes malignes ? Kocher a publié une observation de goître à glycogène avec généralisation aux poumons et aux ganglions médiastinaux. Langhans a également donné une description histologique minutieuse de deux tumeurs parathyroïdiennes de nature incontestablement maligne, en raison de l'envahissement des tissus voisins et de la présence d'une métastase osseuse dans le scapulum. Enfin, Petit, d'Alfort, a observé chez un chien, un cas de cancer parathyroïdien avec généralisations viscérales multiples. Mais dans tous les cas cliniquement malins, le simple examen histologique ne pouvait permettre d'affirmer sans les secours de la clinique le caractère de malignité de la tumeur. Le fait n'a rien de bien étonnant, si l'on se rappelle combien les données du microscope sont d'une interprétation délicate, quand il s'agit de tumeurs développées aux dépens du corps thyroïde.

•

Les néoplasies d'origine parathyroïdienne ont été jusqu'à ce jour de simples trouvailles anatomo-pathologiques. Cliniquement, on avait eu affaire à un goître banal en apparence, ou bien à une tumeur de siège extra-thyroïdien, que l'on avait eue développée dans un ganglion carotidien, dans une thyroïde accessoire, ou provenant de l'évolution de résidus branchiaux.

Actinomyose

Toutes nos recherches et nos communications sur ce sujet, de 1883 à 1898, ont été consignées dans le

Traité clinique de l'Actinomyose humaine.

(En collaboration avec M. le Professeur Poncelet. — 410 pages, 45 figures et 4 planches hors texte, Masson et C^e, Paris, 1898.)

L'actinomyose, signalée en France pour la première fois par Lebert dès 1848, a fourni un champ d'études des plus féconds aux médecins étrangers, avant même que son existence eût été soupçonnée dans le monde médical français. Il faut arriver en 1888 pour trouver la première observation française d'actinomyose chez l'homme, avec contrôle microscopique; elle fut présentée par MM. Nocard et Lacroix à l'Académie de Médecine. Et, jusqu'en 1892 encore, l'actinomyose était considérée dans notre pays comme une maladie d'exception, ou plutôt comme une curiosité digne à peine des musées d'anatomie pathologique.

A cette époque, pourtant, se fit un mouvement d'opinion né dans quelques milieux scientifiques, Lyon au premier rang, puis Paris, Lille, Bordeaux, etc. A Lyon, notamment, MM. Poncelet et Dor commencèrent de parti-pris à rechercher l'*Actinomyces* chez tous les malades, porteurs de lésions inflammatoires chroniques ou de néoplasmes, qui ne rentrent pas dans les cadres des descriptions classiques. M. le professeur Poncelet, persuadé que l'actinomyose existait en France au même titre que dans le centre de l'Europe et qu'on l'y trouverait aussi fréquemment si on voulait prendre la peine de la dépister, convia à cette tâche tous les médecins autour de lui.

Il m'a été donné de suivre, auprès de mes maîtres, les diverses phases de ce travail de découvertes. Soit dans le laboratoire, soit dans les salles de la Clinique, j'ai pu m'associer à l'œuvre commune, et les publications ou communications inscrites dans notre Index chronologique marquent les principales étapes de nos explorations.

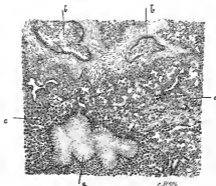
Cliniquement, j'ai pu observer la plupart des formes cervico-faciales, cutanées, thoraciques, abdominales et encéphalo-méningiennes de la maladie et poursuivre, par des recherches microscopiques, le champignon rayonné dans les tissus de ces diverses régions. Ces observations ont fait l'objet de nombreuses

communications aux diverses Sociétés Savantes, à Lyon et à Paris, de 1893 à 1913.

Dans le domaine expérimental, en collaboration avec mes amis Louis Dor et Joseph Nicolas, nous sommes arrivés à quelques résultats nouveaux concernant la biologie du parasite, ainsi que l'étiologie et la pathogénie de l'affection qu'il détermine. Je ne citerai que :

a) *La réalisation de cultures pures sur les principaux milieux végétaux*, surtout sur les céréales en épis et sur les grains décortiqués d'orge, d'avoine, de blé, en utilisant, soit les parasites recueillis dans des lésions de malades, soit des cultures sur bouillon et sur agar ;

b) *La constatation de la longévité du parasite*, dans de telles cultures abandonnées pendant quatre ans aux conditions de l'atmosphère extérieure, et susceptibles encore au bout de ce temps, de végéter à nouveau et d'infecter les



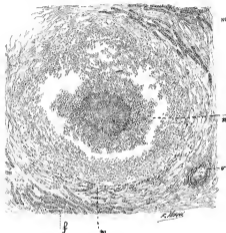
(Fig. XL)

Actinomycose pleuro-pulmonaire :

a grains parasitaires avec sa bordure de masses, — b branches englobées dans des traînées de sclérose avec leur épithélium en désagréation, — c infiltration de leucocytes dans les espaces conjonctifs.

animaux. Nous avons montré que, dans ces vieilles cultures, l'*Actinomyces* revêt des formes de résistance sporulées, qui doivent être des formes de conservation à l'air libre. Nous avons suivi sur des cultures en bouillon, datant de plusieurs mois et remises à l'étuve, le mode de formation des masses ;

c) Enfin, nous avons réalisé, des premiers, les *diverses inoculations positives de la maladie aux animaux* (lapins), en partant, soit des lésions humaines, soit des cultures sur végétaux.



(Fig. XII.)

Actinomycose de la langue :

a grains jaunes entourés de cellules épithéliales et de leucocytes, — b fibres musculaires altérées au contact du nodule, — c fibres musculaires dissociées par la prolifération conjonctive, — d vaisseau et sclérose périvasculaire.

En 1896, m'inspirant surtout de ce que j'avais vu, j'ai publié sur l'actinomycose humaine, une revue générale dans la *Gazette des Hôpitaux* (février et mars).

En 1897, à la suite de plusieurs observations négatives sur la prétendue valeur spécifique de l'iode de potassium dans la thérapeutique de cette affection, j'ai démontré dans une communication au Congrès de St-Etienne de l'A. F. A. S., qu'on ne saurait s'en remettre aveuglément au traitement ioduré, et que les interventions chirurgicales (incisions, curetages), usitées avant la découverte des propriétés de cet agent, devaient lui rester adjointes dans tous les cas où elles étaient praticables.

Dans ce même Congrès de Saint-Étienne, en 1897, j'ai eu l'honneur de collaborer au Rapport présenté par M. le Professeur Poncelet, sur l'Actinomycose en France. En 1898, nous publions avec lui le *Traité clinique de l'actinomycose humaine*.

Dans ce livre, qui s'adresse tout particulièrement aux médecins, les questions de morphologie et de biologie pure ont été limitées aux stricts éléments indispensables pour la connaissance de l'étiologie de l'actinomycose. C'est aussi comme annexe à la pathogénie qu'a été traitée très succinctement l'actinomycose chez les animaux.



(Fig. 201.)

Actinomycose : forme parotidienne et massétérine avec témoins.

Le plan général comporte :

CHAPITRE I. — *Historique*, montrant l'actinomycose d'abord soupçonnée en France par Lebert, puis étudiée avec soin en Allemagne et en Italie, pour reparaitre en France tout récemment, avec les marques d'origine de l'étranger.

CHAPITRE II. — *Biologie* de l'actinomyces bovis, avec ses différents types dans l'économie et dans les milieux artificiels de développement, ses modes de

culture et d'inoculation, ses produits solubles. Aperçus nouveaux sur ses types de résistance.

CHAPITRE III. — *Étiologie générale*, éclairée par un tableau à grands traits de la maladie chez les animaux, et par l'étude de la contagion animale et végétale, cette dernière de beaucoup la plus fréquente. Les principales portes d'entrée du parasite (voie buccale surtout), les causes adjuvantes de l'infection, ses intermédiaires végétaux, sa distribution géographique, sont envisagés.

CHAPITRE IV. — *Caractères anatomiques généraux et pathogénie des lésions*. — Dans ces paragraphes de pathologie générale, nous montrons l'évolution du parasite dans l'économie, les lésions élémentaires qu'il crée lorsqu'il triomphe de la phagocytose, le mode de progression de ces lésions s'effectuant surtout par continuité et rarement par métastase, leur protéisme des plus diversifié suivant qu'elles intéressent les muscles, les os (toujours secondaires), la peau, etc..., enfin leur répartition dans les différentes régions de l'organisme.

CHAPITRES V, VI, VII, VIII. — *La description clinique des diverses localisations (Actinomycoses cervico-faciale, thoracique, abdominale et cutanée)* comprend les considérations étiologiques spéciales à chaque système d'organes, et l'exposé des formes primitives et secondaires que l'on observe le plus habituellement. Pour chaque région, nous avons tenu à présenter un type schématique, choisi parmi les plus fréquents et sur lequel le praticien puisse repérer son diagnostic (pour la face, la forme temporo-maxillaire; — pour l'abdomen, la forme appendiculo-cæcale, etc...). Certaines localisations toujours secondaires (squelette, foie, centres nerveux) ou d'une allure clinique nettement caractérisée (langue, voies lacrymales) ont été décrites à part.

CHAPITRE IX. — *Diagnostic général* de l'actinomyose avec les maladies dont les caractères fondamentaux s'en rapprochent le plus, et avec toutes les affections similaires reconnaissant comme agent causal un parasite différent de l'*Actinomyces bovis*. Ici ont trouvé place les *pseudo-actinomycoses* (pied de Madura, farcin du bœuf, pseudo-actinomyose à gros grains jaunes, etc...) dont le nombre va chaque jour en croissant, et une affection nouvelle dans la pathologie humaine, la *botryomyose* de Poncelet et Dor. Ces dernières maladies, à peine connues alors, ont donné lieu depuis à de plus amples développements, quand l'actinomyose fut arrivée à la période d'analyse bactériologique que traversait la tuberculose au moment de la rédaction de ce Traité.

CHAPITRE X. — *Traitement envisagé au point de vue prophylactique et curatif.* Il n'était pas dans le cadre de cet ouvrage de faire une revue détaillée de tous les médicaments et de toutes les formules à prétentions spécifiques qui ont été proposés, pas plus que de développer pour chaque région les divers temps des interventions chirurgicales qui doivent être modifiées suivant chaque cas.



(Fig. XIV.)

Actinomycose du maxillaire inférieur réalisant le type néoplasique, aussi rare chez l'homme qu'il est fréquent chez les bovidés.

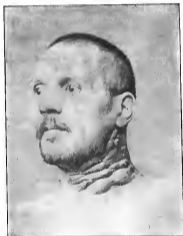Nous nous en sommes donc tenus aux médicaments éprouvés et aux indications opératoires générales, nous séparant de nos devanciers par la confiance plus limitée que nous accordions à l'iode de potassium comme agent thérapeutique isolé et spécifique; l'iode fait surtout merveille dans les lésions superficielles, ou comme adjuvant au traitement chirurgical dans les lésions profondes accessibles au bistouri.

Pour terminer, nous avons réuni, dans un index bibliographique aussi complet que possible, toutes les publications françaises et étrangères relatives à l'actinomycose que nous avons pu rassembler, de façon à rendre à chacun de nos devanciers ou de nos collaborateurs la part qui lui revenait.

Après la publication de ce Traité, nous avons présenté avec M. le professeur Poiselet plusieurs Mémoires à l'Académie de Médecine en 1900, 1902 et 1904 sur la Répartition géographique de l'Actinomycose humaine en France et sur les éléments de son diagnostic clinique.

Nous avons également poursuivi, avec le professeur Joseph Nicolas, nos recherches sur la résistance des spores de l'actinomycose :

a) *Résistance au vieillissement.* — Des spores, recueillies sur des grains d'avoine ensemencées en 1893 nous donnent en 1899 des cultures abondantes.



(Fig. XV.)

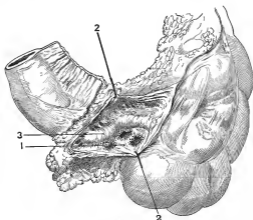
Actinomycose cervico-faciale, avec envahissement des régions mastoïdienne, sous-maxillaire et parotidienne droites.

b) *Résistance à la chaleur.* — La chaleur, sèche ou humide, ralentit la végétation des spores à partir de 55 degrés et tue les spores à partir de 80 degrés.

c) *Résistance aux radiations solaires.* — Après quinze heures d'exposition au soleil, des spores mises en suspension dans du bouillon nutritif sont détruites.

A l'état sec, des spores étalées en couches minces au fond d'une boîte de Petri conservent leur végétabilité après 225 heures d'ensoleillement.

Enfin depuis 1902, j'ai étudié la valeur comparée des divers agents médicamenteux, physiques ou chimiques, préconisés contre l'actinomyose. Les résultats



(Fig. XVI)

Actinomyose périappendicéocœle.

Ventouse d'enveloppe (1) de la collection (2) ostéocorps autour de l'appendice (3). (Kelly).
(Vue postérieure.)

communiqués aux Sociétés savantes de Lyon, sont les suivants : l'iodure de potassium et les composés iodés, iodipin, iodopeptone, etc. semblent plus actifs que les composés arsénieux, arséniate de soude, salvasan, arrhéнал. La radiothérapie et la photothérapie donnent des résultats inconstants, et seulement appréciables dans les formes superficielles.

Le thermocautère et le galvanocautère, mieux que les précédents agents, peuvent compléter l'action du bistouri, qui s'impose dans les formes ulcérées, avec des infections associées.

Tuberculose Inflammatoire et Rhumatisme tuberculeux

La Polyarthrite tuberculeuse déformante, BÉRAUD et DESTOT (Congrès Français de Chirurgie, 1897).

Rhumatisme tuberculeux ou pseudo-rhumatisme infectieux d'origine bacillaire, BÉRAUD et MAILLAND (*Gazette hebdomadaire de Médecine et de Chirurgie*, 4 novembre 1900).

Ayant eu la bonne fortune d'assister mon maître Poncet dans ses premiers travaux sur le Rhumatisme tuberculeux, j'ai recherché dès 1897, avec Destot, si la radiographie pouvait aider au diagnostic des Polyarthrites sèches déformantes relevant de la tuberculose.

Voici quelles furent nos conclusions, d'après les clichés pris sur douze malades :

Presque toujours les lésions bornées à un gonflement diffus, sans foyer ramolli ni fistules, prédominaient dans les petites articulations des mains et des pieds et déterminaient des altérations identiques à celles de la polyarthrite déformante rhumatismale.

Au début du processus, la radiographie montre un gonflement spécial et toujours considérable des parties molles, qui est le principal facteur des déformations extérieures, et déjà, dans les épiphyses des phalanges, des taches blanchâtres, dues à la raréfaction irrégulière du tissu osseux par l'infiltration bacillaire. Plus tard, par fusion de ces îlots raréfiés, les épiphyses s'évident, le cartilage diarthrodial s'affaisse; d'où un amincissement des têtes des phalanges, une excavation de leurs cavités de réception et, en fin de compte, des subluxations avec juxtaposition des deux os par emboîtement.

Cet aspect diffère de celui des radiographies obtenues avec les polyarthrites déformantes qui reconnaissent d'autres origines : pour le rhumatisme en particulier, il s'agit d'un élargissement en totalité des épiphyses, avec raréfaction massive du tissu spongieux et disparition précoce des cartilages.

..

Avec Mailland, j'ai écrit la première revue d'ensemble sur les *formes cliniques du rhumatisme tuberculeux* (Novembre 1900) distinguant d'après des observations personnelles :

- 1) Les arthralgies chez les tuberculeux.
- 2) Les pseudo-rhumatismes infectieux tuberculeux.

- 3) Le rhumatisme chronique tuberculeux.
- 4) Les relations entre les corps étrangers articulaires et la tuberculose.
- 5) La polyarthrite déformante tuberculeuse.

Parmi nos conclusions thérapeutiques, nous insistions sur l'utilité de l'héliothérapie, dont le professeur Poncet venait d'établir les règles dans la thèse de Milloz (Lyon 1899).

Depuis 1900, nous avons publié ou communiqué de multiples observations de rhumatisme tuberculeux ou de tuberculose inflammatoire, notamment dans les thèses de Dueroux (Lyon 1905), de Moay (Lyon 1905), etc.

Traumatismes et Cancer

(Rapport présenté à la II^e Conférence Internationale pour l'Etude du Cancer, Paris 1910.)

L'influence des traumatismes sur le développement des tumeurs fut une des premières notions enregistrées par l'observation médicale.

Ces rapports chronologiques entre les traumatismes et les néoplasmes semblent parfois trop évidents pour être niés; mais ils échappent encore à nos moyens d'analyse. Les découvertes les plus récentes de la bactériologie, de l'anatomie pathologique et de la médecine expérimentale, les recherches de l'Institut Pasteur, des Instituts impériaux allemands et anglais contre le Cancer ne nous ont fourni aucun élément d'appréciation définitive sur l'origine, sur la nature et sur les conditions évolutives des néoplasmes. Les progrès de l'observation n'ont fait que jeter le trouble dans nos esprits; la définition même des tumeurs a été remise en discussion.

Nous avons appris, par les expériences d'Ehrlich et Apolant, de Haaland, que les greffes cancéreuses en séries successives d'une même tumeur, n'aboutissent pas toujours à des néoproductions du même type cellulaire. L'épithéliome, par exemple, semble provoquer, par des irritations de contact, des formations conjonctives embryonnaires après un certain nombre de greffes sériées, obtenues avec des adénocarcinomes de la souris. Quant aux néoformations pathologiques dont la cause nous a été dévoilée, nous avons dû jusqu'à nouvel ordre les retirer du cadre des tumeurs, pour les ranger parmi les processus infectieux, telle l'actinomycoïse, tels nombre de myélomes, fibromes lipomes, lymphadénomes (Poncet, Delbet), etc.

Aussi, pour admettre l'influence du traumatisme sur le développement des néoplasmes, nous ne pouvons encore nous appuyer que sur des arguments de probabilité, tirés de la seule observation clinique. Souvent le traumatisme ne fait que révéler une tumeur encore ignorée du malade.

Pourtant il semble indéniable que chez des sujets *prédisposés*, notamment par l'hérédité, et dans des conditions qui nous échappent encore, le traumatisme *détermine* l'apparition ou *favorise* le développement des tumeurs.

Un traumatisme *unique*, surtout une contusion un peu forte, sur des tissus sains en apparence, peut suffire : particulièrement pour les sarcomes des parties molles et des os, pour les tumeurs du rachis et l'encéphale. Un choc unique, même sans contusion grave des plans sus-jacents, a été admis par nombre de médecins et chirurgiens, experts auprès des tribunaux, comme responsable de cancers viscéraux profonds.

Les menus traumatismes, les irritations répétées et prolongées, en tissu sain, et mieux dans des régions déjà ulcérées ou chroniquement infectées, semblent surtout provoquer l'apparition des épithéliomes cutanés, muqueux ectodermiques et endodermiques.

Le délai écoulé entre le traumatisme et l'apparition de la tumeur peut varier de quelques semaines à plusieurs années (trois semaines à trois ans, a-t-on dit arbitrairement).

Chez des sujets sains, mais *prédisposés*, ou déjà cancéreux, il a été admis sans preuves directes qu'un traumatisme grave pouvait, au même titre qu'une très vive émotion, soit favoriser le développement, soit hâter l'évolution d'un cancer déjà existant, même dans une région différente de celle où avait porté le traumatisme.

Chez les cancéreux, un traumatisme même grave, tel qu'une fracture, atteignant une région encore saine et éloignée de la tumeur, provoque rarement en ce point l'apparition d'un noyau secondaire métastatique. Si le traumatisme, accidentel ou chirurgical, atteint l'organe cancéreux, d'ordinaire l'évolution de la tumeur en est activée, quant à son développement local et à distance.

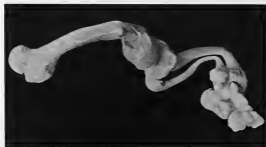Les menus traumatismes, les irritations répétées d'une tumeur bénigne peuvent provoquer à son niveau l'évolution du cancer. Ces mêmes agents hâtent habituellement l'évolution des tumeurs primitivement malignes. On a constaté néanmoins que des cancers, identifiés au microscope, avaient rétrocedé et même guéri après des ablations sûrement incomplètes, après des contusions, après des irritations aiguës ou chroniques, après l'exposition limitée de la tumeur aux rayons X et à l'action du radium.

L'ostéomalacie infantile

(BÉRARD et NORDMANN, *Lyon Médical*, décembre 1904 et thèse de KÖNIG, Lyon 1905.)

L'ostéomalacie généralisée est rare chez l'enfant ; on observe surtout à cet âge les ramollissements osseux localisés, consécutifs d'ordinaire à des traumatismes.

A propos d'une petite ostéomalacique de 7 ans, que nous avons gardée dans notre service du mois de juin 1903 au mois d'octobre 1904, époque de son décès, nous avons repris l'étude étiologique, clinique, anatomo-pathologique et thérapeutique de cette affection, et nous avons fait écrire à notre élève König sa thèse sur ce sujet. L'analyse chimique des os fut faite dans le laboratoire de M. le professeur Hugouneau.



(Fig. XVII.)

Squelette du membre inférieur dans un cas d'ostéomalacie infantile.

Voici les principaux points que nous avons mis en évidence :

L'ostéomalacie peut se rencontrer chez l'enfant avec les mêmes caractères que chez l'adulte. Elle a, comme chez ce dernier, une prédilection remarquable pour le sexe féminin.

Elle s'en distingue, cliniquement, par quelques signes un peu spéciaux : elle est fréquemment accompagnée de troubles digestifs, et le début se fait par

les membres inférieurs. Chez l'adulte, au contraire, le bassin ou la colonne vertébrale sont les premiers atteints. Elle est souvent accompagnée de symptômes de rachitisme, mais ces derniers ne sont jamais très prononcés (Weill.)

L'étiologie infectieuse ou parainfectieuse est la plus probable, bien que toutes nos cultures faites avec des parcelles d'os prélevés pendant la vie ou à l'autopsie soient restées stériles.

L'évolution est très variable et le pronostic est plus grave encore chez l'enfant que chez l'adulte. La mort survient d'ordinaire par une affection intercurrente.

Cliniquement on doit la distinguer des autres ramollissements osseux localisés tels que l'ostéomalacie traumatique, le ramollissement des os dû à l'ostéomyélite, à la tuberculose, au cancer, à la syphilis, au rachitisme. Ce que l'on peut dire dans l'état actuel de nos connaissances est que cette variété, désignée quelquefois sous le nom d'ostéomalacie *essentielle*, se rapporte à un type clinique bien spécial à évolution progressive, à pronostic très grave et dont la cause nous échappe encore.

Toutes nos tentatives thérapeutiques furent vaines ; hygiène générale, huile de foie de morue, huile phosphorée, héliothérapie, anesthésie chloroformique, etc.

Recherches sur l'ostéomyélite. (En collaboration avec le professeur J. NICOLAS. — Rapportées dans le *Traité de Chéropyle* de Duplay et Reclus, t. II, article ostéomyélite, par M. le professeur Poncet.)

Nous avons inoculé des produits solubles de cultures en bouillon du staphylocoque pyogène, tenant en suspension de fines particules solides aseptiques, dans les artères des membres, chez plusieurs lapins. Nous voulions rechercher ainsi la part qui revient aux produits solubles dans la production des foyers d'ostéomyélite atténuée où l'on ne trouve pas de microbes.

Nous avons observé des décollements épiphysaires chez les jeunes animaux en expérience, mais pas de lésions nettes d'ostéomyélite. Lésions probablement dystrophiques.

CHIRURGIE DE LA TÊTE ET DU COU

CHIRURGIE DU CRANE ET DE LA FACE

Les Epithéliomas perforants de la voûte du crâne.

Un premier cas recueilli dans le service du professeur Poncet a été le point de départ de la *Thèse de Brice* (Lyon 1895). Il s'agissait d'un cancéroïde développé sur une ancienne cicatrice de brûlure du cuir chevelu, au niveau du vertex. La perforation de la voûte crânienne se reconnaissait aux battements rythmiques du fond de l'ulcération. Mort sans intervention, avec coma progressif. L'autopsie montra une perte de substance intéressant l'os et la dure-mère, avec un foyer d'encéphalite sous-jacent.

Deux autres faits observés dans mon service en 1912 et 1913 ont fait l'objet de communications à la *Société de Chirurgie de Lyon*. Dans l'un, le point de départ se trouvait au niveau du lobule de l'oreille : une première intervention consista dans l'évidement de la mastoïde, des loges parotidienne et carotidienne gauches après ligature de la carotide externe, et dans la résection large de l'écaïlle du temporal perforée. Le malade bénéficia d'une survie de 3 ans, grâce à l'adjonction d'un traitement radiothérapique qui entrava pendant 18 mois les progrès de la récurrence. La mort survint comme dans le cas précédent, par méningo-encéphalite.

Enfin, chez une troisième malade, l'épithélioma développé au niveau du sinus frontal formait à la racine du nez une saillie du volume d'un œuf. Après deux séances de radiothérapie intensive, par MM. Regaud et Nogier, la masse fondit en quelques jours et laissa une perte de substance osseuse du diamètre d'une pièce de cinq francs, avec une petite fistule dure-mérienne donnant issue

à du liquide céphalo-rachidien. Malgré cette porte ouverte à l'infection des méninges, la survie fut encore de deux semaines.

L'exérèse chirurgicale large et précoce, combinée à la radiothérapie, semble promettre des résultats plus satisfaisants pour l'avenir.

..

L'épithélioma sébacé primitif du cuir chevelu et des téguments (*Revue de Chirurgie*, août 1895, avec 6 figures).

Cette étude d'un type fort intéressant de tumeurs cutanées multiples a eu pour point de départ deux observations recueillies dans le service de mon maître Poncet.

Nodules indurés, au nombre de plusieurs centaines, pouvant apparaître sur tous les points du corps, mais surtout au cuir chevelu, s'accroissant durant des mois et des années, sans ulcérer fatalement les téguments et sans déterminer d'engorgement ganglionnaire ni de cachexie véritable; tels sont les caractères cliniques de ces néoplasmes.

Au microscope, on reconnaît qu'ils sont constitués par des formations épithéliales tubuleuses, diffusant rarement dans les espaces conjonctifs, et dont les éléments cellulaires rappellent, par leur aspect et par leurs réactions colorantes, les jeunes cellules basales des glandes sébacées. Au centre de ces amas épithéliaux, des zones granuleuses, sans structure nette (faux corps oviformes), représentent les produits de sécrétion de ces cellules glandulaires pathologiques.

La bénignité relative de telles tumeurs, établie par leur allure clinique et par leur structure, justifie les procédés d'exérèse partielle, que M. Poncet a institués pour leur traitement.

..

Une variété de tumeur solide des maxillaires d'origine paradentaire (Epithélioma adamantin). En collaboration avec G. Nové-Jossanens (*Revue de Chirurgie*, novembre 1894).

Ce type de tumeur des mâchoires avait été peu étudié avant nous; on l'a signalé assez fréquemment depuis notre travail.

Les débris de bourgeons adamantins restés inclus dans les mâchoires déterminent la production des tumeurs kystiques appelées kystes dentigères, maladie kystique, etc., bien étudiées par Malassez, puis par Albarran, qui en ont démontré la nature adamantine, signée par la présence des cellules ramifiées de Huxley. Parfois aussi, l'évolution néoplasique des débris ada-

mantins donne des tumeurs solides, développées comme les kystes entre les deux tables de l'os, tendant, comme eux, à faire saillie vers la face externe de l'angle de la mâchoire inférieure, troublant de la même manière l'évolution des dents, sans déterminer, plus que les kystes, de phénomènes douloureux ou anesthésiques dans le territoire du trijumeau.

Le tissu, quoique mou, est moins friable que celui des sarcomes ; une coque osseuse l'enveloppe de toutes parts ; et, d'ordinaire, une ou plusieurs dents, plus ou moins rudimentaires, sont implantées dans la tumeur ou dans sa coque. La délimitation exacte de ces épithéliomas par cette coque, l'absence d'envahissement des ganglions voisins rendent le pronostic relativement bénin, et commandent au chirurgien une intervention partielle (abrasion, curetage), plutôt qu'une résection typique comme lorsqu'il s'agit d'un sarcome.

Par la suite, j'ai eu cependant l'occasion d'intervenir deux fois pour des épithéliomas adamantins à caractère malin, qui avaient envahi largement le maxillaire inférieur.

• •

Traitement chirurgical du Prognathisme. (En collaboration avec M. JABOULAY). — *Presse Médicale*, avril 1898, avec 8 figures. — Thèse de P. Berger, Lyon 1897.)

Le prognathisme inférieur de certains acromégaliques et de certains adénoïdiens peut déterminer des troubles de la parole et de la mastication tels qu'une intervention chirurgicale s'impose, la prothèse seule donnant une correction insuffisante. De toutes les opérations possibles, ostéotomie et résections, la plus simple et la plus efficace est la résection des condyles. M. Jaboulay l'ayant pratiquée devant moi avec succès sur un prognathe, j'ai étudié sur le cadavre les mécanismes du recul du maxillaire inférieur après cette résection, en même temps que quelques points spéciaux du manuel opératoire.

• •

Résection des deux condyles dans la luxation bilatérale ancienne de la mâchoire.

Cette intervention, qui nous avait donné un résultat esthétique et fonctionnel remarquable dans une luxation datant de 4 mois et demi, a été étudiée sur nos indications par Pinatelle et Rivière, dans les *Archives Générales de Médecines*, en 1904. Bien préférable à toutes les tentatives de reposition sanglante, vouées presque fatalement à un échec, elle doit être discutée, suivant les cas, avec la résection transversale de la branche montante, suivie d'interposition musculaire, selon la méthode de M. Rochet.

L'évidement de la loge parotidienne avec résection condylo-marginale du maxillaire. (L. BÉHARD et R. LEUCHE, *Revue de Chirurgie*, 10 décembre 1906.)

Nous avons cherché à montrer dans cette étude, d'après trois observations personnelles, appuyées de recherches sur le cadavre, que cette opération est celle qui permet le plus simplement et avec le minimum de délabrements osseux, d'extirper en totalité la parotide cancéreuse avec ses prolongements profonds ptérygostyliens.

Une large incision verticale pré ou rétro-auriculaire, suivant la zone cutanée envahie, avec un branchement sous-maxillaire horizontal permet :

- a) Le décollement de l'oreille par la section du conduit auditif cartilagineux ;
- b) La ligature de la carotide externe ;
- c) La dissection de bas en haut de toute la chaîne ganglionnaire avec évidement de la loge sous-maxillaire.
- d) L'attaque de la glande parotide d'arrière en avant en découvrant d'abord et sectionnant le facial, puis en basculant la glande sur la joue ;
- e) La section condylo-marginale de la branche montante ;
- f) L'ablation en masse de tous les tissus néoplasiques.

Nous avons utilisé depuis, à plusieurs reprises, cette technique personnelle dans l'ablation de la parotide cancéreuse, avec une facilité parfois surprenante, sans accidents ni complications mortels, et avec des résultats fonctionnels et esthétiques satisfaisants.

La paralysie isolée du moteur oculaire commun, compliquant les otites graves et les sinusites de la face. (En collaboration avec SANCSON. — *Archives internationales de l'otologie*, 1913.)

La paralysie isolée totale du moteur oculaire commun, dans les otites chroniques, constitue un syndrome extrêmement rare, comparé à la fréquence beaucoup plus grande de la paralysie isolée du moteur oculaire externe, décrite par Gradenigo.

En dehors d'une lésion de compression due à un abcès cérébral, la paralysie isolée et totale du moteur oculaire commun peut être due à une lésion de la région antérieure du rocher et notamment de la face externe du sinus caverneux. On peut tenter l'évidement du rocher jusqu'à cette région ; mais le pronostic de cette intervention est des plus graves.

Au cours de sinusites frontale, ethmoïdale, sphénoïdale et même maxillaire, on peut observer des paralysies isolées partielles ou totales du moteur oculaire commun. La paralysie partielle est d'un pronostic bénin, la paralysie totale est d'un pronostic beaucoup plus sombre ; elle peut cependant guérir, parfois même sans intervention.

Les injections neurolytiques dans le traitement des névralgies faciales essentielles. — (*Progrès Médical*, 24 juin 1911.)

Après avoir pratiqué, avec des succès divers et de durée très variable, des sections et résections nerveuses parfois étendues, dans le traitement des névralgies faciales rebelles, nous nous bornons, depuis 3 ans, à faire des injections neurolytiques d'alcool novocaïné à 1 p. 100, ou de glycérine phéniquée, à 30 p. 100, au niveau des orifices d'émergence osseuse des nerfs mentonniers, sous et sus-orbitaire, dentaire, maxillaire supérieur et maxillaire inférieur, d'après la méthode inventée par Pitres et Verger en 1902, et réglée depuis par Sejdov-ser (1903), Oswald (1905), Lévy et Baudouin (1906), Sicard (1908).

Suivant le siège et l'étendue du territoire douloureux, une ou plusieurs de ces branches nerveuses sont injectées en une ou plusieurs séances.

Nous avons présenté ou publié les observations de quinze malades traités ainsi par nous depuis 3 ans, dont plusieurs avaient subi au préalable des résections nerveuses avec arrachement du bout central, sans accalmie durable.

Sauf dans 3 cas, d'origine douteuse, chez des névropathes, les injections nous ont donné, au prix de manœuvres faciles, des rémissions complètes, ou tout au moins très considérables, des douleurs, pendant des périodes variant de 8 mois à 1 an. Trois de ces malades sont même restés guéris depuis la première séance d'injections, qui date respectivement de 3 ans, 2 ans 1/2 et de 18 mois.

D'ordinaire, ainsi que l'ont montré MM. Devie et Bérlet, par des expériences sur les animaux et contrairement à l'opinion de M. Sicard, le nerf injecté n'est pas totalement détruit dans son segment périphérique. *Il n'y a pas, comme on l'avait dit, une section chimique complète du nerf*, mais seulement une destruction partielle des fibres, avec production de sclérose interfasciculaire. Aussi, faut-il s'attendre à un retour, parfois atténué, des névralgies, après des réplis plus ou moins longs. Ce retour est malheureusement fréquent aussi, après les résections sanglantes des nerfs ; il n'est même pas sûrement évité par les graves opérations de gassérectomie, ou par les sections intra-crâniennes de la racine

sensitive du trijumeau (Frasier). Comme les injections neurolytiques sont sans danger, aussi faciles et aussi efficaces la seconde et la troisième fois que la première, enfin, comme elles ne laissent aucune cicatrice et immobilisent les malades seulement quelques jours, il nous semble qu'elles doivent jusqu'à nouvel ordre, mériter nos préférences.

CHIRURGIE DU CORPS THYROÏDE

Myxœdème, Thyroïdites et Strumites, Goîtres et Cancers thyroïdiens. — Maladie de Basedow.

(Un volume in-8° de 400 pages, avec 112 figures intercalées dans le texte, édité chez J.-B. Baillière et Fils, Paris, 1908, collection du *Nouveau Traité de Chirurgie*, de Le Doyen et Pierre Dulac).

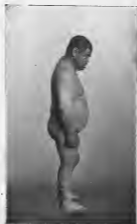Ce travail a été préparé par ma thèse inaugurale, « la Thérapeutique Chirurgicale du goitre » (Lyon 1897, couronnée par l'Académie de Médecine, Prix Laborie), et par de nombreuses recherches expérimentales et cliniques, échelonnées entre 1893 et 1908. On en trouvera l'indication exacte dans l'Index chronologique, que nous donnons à la fin de cet Exposé. Mes initiateurs à cette chirurgie ont été mes maîtres, les Professeurs Poncet et Jaboulay; Louis Dor et M. le Prof. Bard m'ont enseigné l'histologie pathologique des tumeurs thyroïdiennes.

Dans un chapitre d'introduction est traitée la question si importante du développement, de la structure, et de la physiologie du système thyroïdien, glande thyroïde et glandules parathyroïdes. *D'après les phases du développement de ce système et d'après la situation des thyroïdes accessoires*, nous avons établi une classification et une topographie des tumeurs thyroïdiennes ou parathyroïdiennes, goîtres et cancers.

Pour les *goîtres*, nous avons gardé provisoirement l'ancienne division de Wôllfler en hypertrophies et adénomes.

À l'hypertrophie revient surtout le *goitre charnu* et le *goitre vasculaire* (anévrismatique ou veineux) qui peuvent subir la transformation polykystique. *L'adénome* peut être *fatal* ou *gélatineux* suivant qu'il présente la structure de la glande thyroïde du fœtus avec des boyaux épithéliaux pleins, ou suivant qu'il est constitué par des vésicules à contenu colloïde.

De ces néoformations, doivent être rapprochées les « *Congestions thyroïdiennes* » passagères, survenant à l'occasion des efforts répétés, de la menstruation et de la grossesse, chez des individus sains ou déjà porteurs de goîtres. Le mécanisme et les effets de ces congestions ont été étudiés expérimentalement par nous, chez le chien et le cheval, dans le laboratoire du professeur Ball, à l'Ecole Vétérinaire de Lyon : ces recherches se trouvent consignées dans la *Gazette de Hôpitaux* (N° 135, 1907).



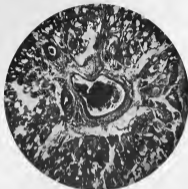
(Fig. XVIII.)

Crétin âgé de 38 ans, appartenant à une famille dont tous les membres étaient atteints de goître endémique. Taille : 1 m. 20.

Nous avons montré que la congestion aiguë se traduit par une circulation sanguine extrêmement active, avec refoulement de la substance colloïde dans les lymphatiques périlobulaires, et par la sécrétion en quantité exagérée de produits incomplètement élaborés, destinés sans doute, à détruire au maximum les produits toxiques « charriés » dans le sang de l'animal surmené. Dans la congestion chronique, il n'y a plus seulement une hypersécrétion, mais bien une

prolifération anormale des éléments épithéliaux qui aboutit à une hypertrophie de la glande.

D'après la physiologie, nous avons montré les effets des perturbations sécrétoires : la suppression de la sécrétion thyroïdienne provoquant des troubles



(Fig. XIX.)

Congestion nique réalisée expérimentalement dans la glande thyroïde d'un jeune chien (Bérand et Ball). Autour du vaisseau, qui occupe le centre de la préparation et qui est rempli de globules, se voient en clair les plaques de substance colloïde, qui séparent et refoulent les vésicules.

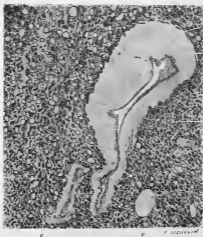chroniques de la nutrition, surtout accentués au niveau du squelette et du tissu cellulaire (myxœdème) avec un ralentissement variable des fonctions organiques et psychiques (Reverdin, Kocher, Schiff, Poncelet). — la suppression des sécrétions parathyroïdiennes entraînant des troubles convulsifs rapidement mortels, avec l'hyperthermie, la tachycardie, la dyspnée des intoxications aiguës (Jeandelize, Morat et Doyon, Jouty, etc.)

Vient ensuite l'exposé des effets obtenus par le rétablissement ou par la suppléance artificielle des sécrétions thyroïdiennes : greffes et transplantations d'éléments glandulaires, ingestion ou injection de produits thyroïdiens et parathyroïdiens.

Ainsi se trouve expliquée la pathogénie des maladies ou dystrophies que nous avons étudiées ensuite : myxœdème, crétinisme, nanisme thyroïdien, tétanie.

Thyroidites et Strumites

Les infections directes ou par continuité de tissu sont rares dans le système thyroïdien. Presque toujours, la localisation primitive de l'infection se trouve dans le nasopharynx, le poumon, l'intestin, l'utérus, et emprunte la voie artérielle pour atteindre la thyroïde. Les infections veineuses ou lymphatiques sont exceptionnelles. Toutes les maladies microbiennes retentissent sur le système thyroïdien pour y déterminer des lésions inflammatoires passagères ou définitives, depuis la congestion fugace jusqu'à la suppuration nécrosante, ou à la



(Fig. XX)

Sclérose avec hypertrophie thyroïdienne chez un vieux tuberculeux ostéomalacique — s Noyau de sclérose périvasculaire. — v Vésicules en voie de régression et de disparition. — e Amas de cellules épithéliales en voie de prolifération active.

sclérose progressive dont relève le *myxœdème* acquis. Après Roger et Garnier, nous avons insisté sur les phases de *dysthyroïdation* et d'*athyroïdation*, qui expliquent à leurs divers degrés les symptômes généraux, cardiovasculaires et

trophiques observés dans ces infections ; ces troubles généraux sont d'autant plus à redouter que le sujet était déjà porteur d'un goître, ce qui est la règle.

Parmi les formes anatomo-cliniques, nous nous sommes attaché à dégager les contours encore indécis de certains types : telles les thyroïdites ou strumites disséquantes, ligneuses, cancéroformes, etc., qui peuvent relever de causes multiples. Pour les strumites ligneuses et cancéroformes en particulier, on devra toujours songer à la syphilis, à la tuberculose inflammatoire comme éléments étiologiques : Leriche et Cotte, Alamartine l'ont confirmé depuis.

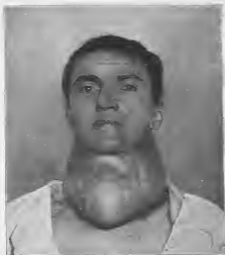Au point de vue thérapeutique, mises à part les thyroïdites congestives ou chroniques qui relèvent du traitement médical du rhumatisme, de la tuberculose ou de la syphilis, pour toutes les formes aiguës à tendances suppuratives, nous avons démontré la nécessité d'une intervention locale rapide : incision simple ou mieux quand on le peut, énucléation sous-capsulaire des noyaux en voie de suppuration (Jaboulay).

La tuberculose du système thyroïdien, rare en apparence, devient une entité banale, quand on en recherche les altérations chroniques dans la *sclérose thyroïdienne des tuberculeux*. Nous avons soutenu, ce que MM. Poncet et Leriche ont confirmé, que nombre de prétendues thyroïdites rhumatismales chroniques ne sont que des lésions de toxibacillose et relèvent plus de l'huile de foie de morue que du salicylate ou de l'iode.

Goîtres

Si les infections thyroïdiennes banales ont permis d'expliquer l'origine de nombreux goîtres sporadiques, débutant par des thyroïdites, l'étiologie du goître endémique reste encore une des questions qui exercent au maximum la sagacité des biologistes. Partant des recherches de Saint-Lager, ou de celles plus récentes de Kocher, Bircher, Louis Dor, Répin, nous avons poursuivi de 1889 à 1908 avec nos amis les Professeurs Nicolas et Lesieur, et dans les laboratoires des Professeurs Arloing, Poncet et Jules Courmont, des recherches expérimentales sur l'origine tellurique, chimique ou microbienne du goître. Avec M. Métroz, pharmacien de l'Hôpital de la Croix-Rousse, nous avons étudié les réactions de l'iodothyryne vis-à-vis des principaux agents physiques et chimiques, et recherché ses altérations dans les glandes des goitreux. Ces résultats, consignés dans deux notes à la Société de Biologie et dans notre livre sur « La chirurgie du corps

Thyroïde », ne sont pas assez précis pour être présentés en quelques formules résumées. Le fait que la simple ébullition rend inoffensives des eaux goitrigènes semblerait orienter nos idées vers l'existence d'un agent causal vivant, sporozoaire ou microbe; et pourtant Bircher vient de démontrer avec les eaux de Rapperswill, qu'aucun filtre (Berkfeld ou autre) ne prive ces eaux de leurs propriétés goitrigènes et qu'aucun des éléments organiques ou anorganiques, retenus par ces filtres, n'a donné le goitre aux animaux qui les ont absorbés.



(Fig. XXI.)

Enorme goitre massif, charnu. Dilatation des veines. Compression du grand sympathique à gauche (mophtalmie, rétrécissement de la fente palpébrale, myosis).

Etude anatomo-clinique.

Ce chapitre comprend la description topographique et histologique des divers goitres, que nous avons résumée plus haut (page 14).

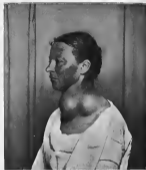Les accidents occasionnés par les goitres et, en général, par les tumeurs

thyroïdiennes relèvent à la fois des troubles sécrétoires qu'ils provoquent soit dans la glande, soit dans les parathyroïdes, et des modifications topographiques ou mécaniques qu'ils entretiennent dans les organes du cou, du thorax, et plus généralement dans le système cardiovasculaire et respiratoire.



(Fig. XXI.)

Kyste volumineux du plancher de la bouche, proéminent dans la région sous-maxillaire. Liquide colloïde et parakent. La paroi contenait des formations vésiculaires colloïdes.



(Fig. XXIII.)

Tumeur thyroïdienne multilobée. La masse saillante à gauche se trouvait en dehors du gauchet vasculo-nerveux. Elle était développée aux dépens d'une thyroïde aberrante. Opération ultérieure. Guérison.

De ces accidents, la plupart étaient déjà bien connus et interprétés; nous les avons seulement classés et développés, en insistant sur les nouvelles méthodes d'examen qui permettent d'en préciser les causes: radio-scopie, radiographie, laryngo et trachéoscopie.

Dans l'adénome, la *dégénérescence kystique est précoce* (goître kystique, *cycto-adénome*, *adénome polykystique*), et les hémorragies fréquentes (*kyste hémattique*, *hématoécèle thyroïdienne*).

Les goîtres, *circulaires en besace*, *cylindriques* de l'hypertrophie massive, déterminent surtout des troubles par compression large de la trachée; les goîtres *ambulants*, *pendulaires*, *rétro-sternaux* et *plongeants* de l'adénome provoquent au contraire, des accidents brusques et souvent terribles de suffocation.

Je me suis appliqué à définir une fois pour toutes, la *capsule* ou *écorce du goitre*, très distincte de la capsule propre de la glande, et qui n'existe, à proprement parler, que dans les goitres modulaires ou kystiques. Elle est constituée par une couche de tissu cortical refoulée de dedans en dehors et doublée de la capsule propre ; c'est à son intérieur que se pratiquent les énucléations et autres opérations intra-capsulaires.

La trachée présente des altérations d'une importance capitale, dont j'ai longuement analysé les causes et les conséquences, en discutant les opinions de Langenbeck, Demme, Bonnet, Rose, Eppinger, Wœlfler, Poncet, Jaboulay. *Aplatissement* ou *coudure* par compression, *affaissement* par ramollissement, telles sont les causes qui déterminent soit une simple *scoliose* trachéale, soit une *déformation en lame de sabre* (la plus fréquente), soit un *effacement frontal*, soit un *étranglement circulaire*. Presque toujours, le conduit aérien subit en même temps un *allongement variable* ; ses parois s'enflamment chroniquement, ainsi que les voies respiratoires en amont de l'obstacle (*stase congestive*). Sur de nombreuses coupes histologiques, j'ai étudié ces lésions dans leurs détails et leur répartition.

Les vaisseaux et les nerfs de la région, comprimés, refoulés, tirillés ou fixés par la tumeur, subissent dans leur fonctionnement des perturbations d'ordres divers, que j'ai aussi envisagées ; les plus à redouter sont les complications par stase dans le système veineux, y compris le cœur droit, et les paralysies par englobement des rameaux du vague dans la capsule du goitre, dont je rapporte plusieurs exemples.

Les troubles cardiaques et cardiovasculaires nous ont intéressé plus spécialement, le *cœur goitreux* (*Kropfherz*) ayant moins retenu jusqu'ici l'attention des cliniciens français que des étrangers.

Thérapeutique du Goitre.

En dehors des goitres diffus, charnus, congestifs et récents des jeunes sujets, qui peuvent bénéficier du traitement par l'iodure ou par les préparations thyroïdiennes, il importe de supprimer au plus tôt par une intervention sanglante toutes les néo-productions thyroïdiennes, dès qu'elles occasionnent le moindre trouble fonctionnel : c'est le seul moyen d'éviter les altérations constantes et progressives du système cardiopulmonaire, et l'évolution si fréquente des cancers sur les vieux goitres.

Nous nous sommes attaché à démontrer la vérité de ces propositions, et à établir l'innocuité habituelle des interventions pour goitres qui,

depuis dix ans, ne nous ont donné *aucun cas de mort après l'ablation de tumeurs thyroïdiennes non cancéreuses, sur un total de plus de deux cents opérations.*

Dans la région lyonnaise, nous observons surtout des formes nodulaires : aussi les opérations sous-capsulaires, énucléations ou résections, sont celles que nous avons eu à pratiquer le plus habituellement. Voici les indications générales que nous proposons :

1) Toute intervention chirurgicale sur les goîtres doit être méthodique et réglée. Les ponctions simples, ou suivies d'injections modificatrices, sont à rejeter. La radiothérapie a des effets inconstants, lentement obtenus : elle modifie défavorablement les rapports de la tumeur avec les plans voisins (adhérences, sclérose) quand on est appelé à intervenir secondairement, ce qui est fréquent.

2) *Dans les goîtres non suffocants, la thyroïdectomie partielle extra-capsulaire* convient aux hypertrophies massives très vasculaires et aux goîtres nodulaires anciens, très adhérents à leur capsule, dans lesquels il est impossible de trouver un plan de clivage intra-glandulaire. *Les énucléations sous-capsulaires* sont indiquées pour tous les autres cas.

3) *Dans les goîtres suffocants, l'exothyropexie temporaire* (Poncet et Jaboulay) est habituellement la meilleure des interventions d'urgence, à cause de sa rapidité d'exécution, de la simplicité de ses manœuvres et du soutien trachéal ultérieur qu'elle assure. Elle sera complétée par l'exéision ou l'ablation du lobe compresseur, dès que les dangers primitifs d'asphyxie auront été écartés.

La thyroïdectomie partielle d'emblée peut être nécessaire dans les goîtres annulaires ou rétrotrachéo-œsophagiens.

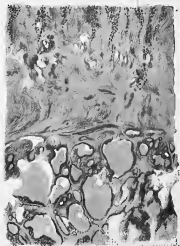
La trachéotomie est rarement imposée ; elle ne doit être considérée que comme un pis aller.

4) *Les opérations thyroïdiennes partielles* peuvent être considérées comme presque toujours radicales et définitives, même si les portions restantes de la glande présentent ultérieurement de l'hypertrophie compensatrice ; il n'en résulte habituellement aucune gêne respiratoire ou phonétique. Aussi, *sous aucun prétexte, la thyroïdectomie totale* n'est-elle autorisée, dans le traitement des goîtres non cancéreux, même si le myxœdème, comme on l'a prétendu récemment, n'apparaît que dans un tiers des cas, quand on a pu ménager les parathyroïdes.

En exposant les divers temps de ces opérations, nous en avons indiqué les modifications suivant que l'on avait affaire aux tumeurs développées dans la

glande principale, ou à des goîtres périhyoïdiens, linguaux, intra-trachéaux, rétro-œsophagiens, intra-thoraciques, aberrants.

Nous avons envisagé aussi les accidents opératoires, les complications immédiates et tardives, hémorragies, troubles respiratoires, provenant de la trachée et des nerfs laryngés (contusion, section déterminant des paralysies temporaires ou définitives des récurrents).



(Fig. XXIV.)

Coupe d'un goître colloïde charnu extirpé trois semaines après l'extirpation. Les vésicules visibles en bas de la préparation sont étouffées progressivement par les bandes de sclérose venant de la zone supérieure.

La trachéotomie dans les opérations pour goître n'a que des indications restreintes à cause de son pronostic grave chez de tels malades : elle ne rétablit le calibre de la trachée que si on laisse une canule à demeure durant des mois. Les canules doivent être très longues et de courbes

variées, pour s'adapter aux déformations trachéales. Actuellement divers artifices opératoires, notamment la suspension de la trachée par des fils, et la réserve d'une lame de tissu thyroïdien comme pièce de soutien, ont encore restreint les indications de la trachéotomie.

La fièvre thyroïdienne, hyperhémie d'ordre aseptique, que l'on peut observer pendant les premiers jours après l'ablation du goître, a été envisagée par moi, dans ses principales modalités cliniques ; j'ai pu démontrer expérimentalement que cette fièvre a pour cause le passage dans la circulation, au moment de dilacération opératoire du parenchyme, des substances thermogènes secrétées par la glande malade.

Cancers Thyroïdiens

Du goître au cancer, la transition anatomique et clinique est des plus facile et malheureusement trop fréquente : nombre de goitreux, après la cinquantaine, sont victimes de cette évolution dont nous avons montré la banalité et le danger. Le danger est d'autant plus grand que rien ne le signale d'abord et que la plupart des cancéreux thyroïdiens que nous avons opérés se croyaient atteints d'un simple goître.

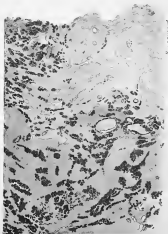
Il existe chez les jeunes sujets néanmoins des cancers primitifs de la thyroïde : ils sont redoutables par leur infiltration dans toute la glande et par leurs métastases très rapides.

Par une description histologique minutieuse que nous avions facilitée les études antérieures de Dor, Carrel et Alamartine, nous avons marqué les étapes du développement de ces tumeurs (sarcomes, endothéliomes, épithéliomes, carcinomes, cancers ectodermiques) et leurs modifications possibles par la réaction de leurs éléments de soutien. Certains carcinomes à stroma myxoïde ou fibreux peuvent avoir une évolution extrêmement lente et permettent des survies de plusieurs années, même après des opérations partielles, ainsi que nous l'avons noté plusieurs fois : un de nos opérés reste sans récidive depuis six ans.

D'ordinaire cependant, l'évolution est rapide et le pronostic fatal, par l'envahissement précoce des systèmes lymphatique et veineux surtout. Chez le quart de nos cinquante-quatre opérés pour cancer thyroïdien, nous avons trouvé des bourgeons cancéreux visibles dans les veines thyroïdiennes sectionnées au cours de l'intervention ; parfois même ces bourgeons remplissaient, d'une injection massive, une ou plusieurs des veines jugulaires.

Intoxication dysthyroïdienne, métastases viscérales, troubles de compression, telles sont les causes de la mort chez les cancéreux.

Malgré un pronostic aussi mauvais, le devoir du chirurgien est d'intervenir toutes les fois-qu'il le peut, chez de tels malades. Il aura parfois des surprises agréables, survie prolongée, exceptionnellement guérison après l'ablation de cancers à évolution lente.



(Fig. XXV.)

Carcinome thyroïdien à évolution lente. Éléments épithéliaux peu denses dans un stroma fibreux abondant.

L'attaque de la tumeur doit être directe, même dans le cancer suffocant : L'intervention consistera dans les thyroïdectomies partielles, si un seul lobe est envahi — ou même totales, en cas de cancer diffus de la glande, à condition d'instituer aussitôt le traitement opothérapique, ou de ménager, si possible, les parathyroïdes. Si ces opérations semblent devoir être trop laborieuses et dangereuses, la simple libération des parties molles en avant de la glande, ou l'énucléation de masses accessoires parera aux dangers immédiats d'asphyxie.

Nous nous sommes attaché à démontrer encore que chez les cancéreux thyroïdiens, la trachéotomie est souvent impossible du fait de l'envahissement des plans antérieurs du cou par la tumeur, mais que, même quand elle est réalisable, elle donne exceptionnellement un répit supérieur à deux ou trois jours, avant les accidents terminaux.



(Fig. XXVI)

Cancer thyroïdien du lobe droit. Compression du grand sympathique et du pneumogastrique droits: rétrécissement de la fente palpébrale avec ophtalmie à droite.



(Fig. XXVII.)

Photographie prise 3 mois après l'ablation du lobe cancéreux. Résection de la veine jugulaire interne thrombosée. Résection du pneumogastrique, du grand sympathique et du phrénique droits, englobés dans la tumeur.

Maladie de Basedow

Bien que par ses relations étiologiques avec d'autres syndromes, et par la variété de ses modalités cliniques, la maladie de Basedow semble appartenir plus au domaine de la médecine que de la chirurgie, sa thérapeutique, depuis vingt ans, a subi une évolution progressive vers les interventions sanglantes.

Cette évolution a été étudiée par nous, dans ses raisons et dans ses effets, en même temps que nous établissions, d'après les théories pathogéniques, le bilan du traitement médical. Parmi les agents de celui-ci, nous croyons que la médication thyroantitoxique ou thymique, l'électricité, les bromures, la quinine et le salicylate de soude, suivant les cas, sont les premiers à mettre en œuvre.

En cas d'échec, et sans prolonger trop longtemps une expérience inutile, il convient d'avoir recours au traitement chirurgical, qui consistera soit dans les ligatures atrophiantes des artères thyroïdiennes, soit dans la thyroïdectomie partielle, soit dans les sections et résections du grand sympathique (Jaboulay).

Après avoir indiqué quels peuvent être les dangers de toutes ces interventions sanglantes chez les basedowiens, et montré qu'ils sont notablement réduits, lorsqu'on respecte les parathyroïdes, nous avons discuté les indications de chacune d'elles, donné leurs résultats. Si, avec un goitre assez marqué, les accidents d'intoxication thyroïdienne semblent prédominer, la ligature des artères, puis l'ablation partielle d'un lobe de la glande, nous ont paru les opérations de choix. Si, au contraire, il s'agit de basedowisme à petit goitre ou sans goitre, la résection du ganglion supérieur du sympathique, d'après la méthode de Jaboulay, doit avoir la préférence ; plus inoffensive et plus facile que les opérations thyroïdiennes, elle peut d'ailleurs être pratiquée à leur place dans nombre de cas où les ligatures des artères auront échoué.

..

Depuis la publication de notre « Chirurgie du corps thyroïde », en 1908, nous sommes revenu sur nombre de points thérapeutiques, qui y avaient été traités ou simplement indiqués, notamment en ce qui concerne le cancer thyroïdien et la maladie de Basedow. Nous avons montré la nécessité où l'on peut se trouver d'intervenir chirurgicalement chez les jeunes sujets au-dessous de 15 ans, pour des goitres exophtalmiques, moins rares à cet âge qu'on ne le croit; la ligature de trois ou même de quatre artères thyroïdiennes donne alors, sans danger

sérieux, des résultats excellents (Congrès français de Chirurgie, 1911, et Société médicale des Hôpitaux de Lyon, 1912).

Mais nous nous sommes attaché surtout, avec Alamartine, à l'étude encore nouvelle des *glandes parathyroïdes* et des *goîtres parathyroïdiens* (*Lyon Chirurgical* et Société de Biologie, février, avril et mai 1909) montrant que nombre d'adénomes factaux, attribués à la glande principale, prenaient en réalité naissance aux dépens d'éléments aberrants des glandules (voir p. 17).

Comme corollaire à cette démonstration, nous avons proposé, avec Alamartine, une *nouvelle classification anatomique des tumeurs thyroïdiennes* (*Revue de Chirurgie*, avril 1912), suivant qu'elles prenaient leur point de départ dans la glande principale, dans les glandes thyroïdes accessoires, dans les glandules parathyroïdes, dans les éléments ectodermiques ou endodermiques des inclusions branchiales.

• •

Les lésions traumatiques et opératoires du nerf pneumogastrique au cou.

Au cours de nos travaux sur la chirurgie du corps thyroïde, nous avons été conduit à étudier, avec André Chalié (*Lyon Chirurgical*, 43 pages avec bibliographie, 1^{er} novembre 1912), *les lésions traumatiques et opératoires du nerf pneumogastrique au cou*. A plusieurs reprises, en effet, nous avons dû dénuder, libérer, sectionner ou réséquer ce nerf, au cours d'opérations pratiquées pour des tumeurs cervicales, surtout pour des cancers thyroïdiens. Voici nos conclusions :

Au cours d'une intervention cervicale, le chirurgien ne doit pas être hypnotisé par le pneumogastrique. *La section ou la résection franche de ce nerf ne sont pas dangereuses ; il sera préférable d'y recourir dans les cas d'adhérences ou d'envahissements néoplasiques, plutôt que de tenter de libérer ce nerf en risquant de l'irriter et de prolonger outre mesure une opération déjà longue et shockante. On s'abstiendra, dans tous les cas, même s'il se produit une hémorragie abondante, de pincer et de lier « à l'aveugle », dans la crainte de suiser ainsi le nerf et de produire une syncope réflexe, qui pourrait être très grave. Dans les cas habituels, on sera averti d'une irritation légère du vague par une modification du rythme respiratoire et par des secousses de toux quinteuse, qui devront rappeler le chirurgien à la prudence.*

S'il se produisait enfin un accident grave mettant la vie du malade en danger, on suspendrait l'anesthésie, on cesserait toutes les manœuvres opératoires, et on instituerait d'urgence le traitement habituel de la syncope (respiration artificielle, tractions rythmées de la langue, injections d'éther, etc.). Il semble bien que,

dans quelques cas, la section immédiate du pneumogastrique ait entraîné la cessation des phénomènes d'irritation ; mais cela ne suffit pas, croyons-nous, à légitimer la vagotomie en pareil cas, à moins que celle-ci ne s'impose pour extirper de façon plus rapide et plus complète la tumeur opérée.

Quant à la trachéotomie, nous ne saurions trop la *proscrire*, puisqu'il ne s'agit nullement ici de troubles respiratoires mécaniques.

Chirurgie du Cancer laryngé.

La pratique de la chirurgie thyroïdienne nous a conduit tout naturellement à celle de la chirurgie laryngée. Pendant notre séjour à la Charité, déjà, nous avons eu l'occasion de fixer les indications des opérations par la voie externe dans les *papillomes diffus du larynx chez l'enfant* (*Lyon Médical*, 1906, n° 6).

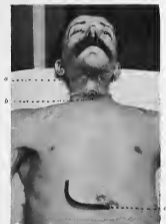Depuis 4 ans, nous avons eu en vue surtout le *traitement chirurgical des cancers laryngés* que nous avons étudié, en collaboration avec Sargnon, soit à l'Association française de chirurgie de Paris (1911 et 1913), soit à la Société de chirurgie de Lyon (1911-12-13). A propos de 4 malades opérés par nous de *laryngectomie totale*, et de 2 autres opérés de *laryngo-pharyngectomie*, avec plastique secondaire, pour des cancers limités au larynx ou déjà propagés au pharynx, nous avons recherché la valeur respective : 1° des opérations en un temps ou en deux temps, avec trachéotomie préalable ; 2° de l'ablation du larynx avec section primitive de la trachée ou avec dissection en masse de haut en bas, à la Glück.

Nous avons insisté surtout sur les avantages de l'*anesthésie locale*, par l'infiltration des parties molles et des nerfs laryngés supérieurs à la novocaïne ; elle permet d'éviter presque sûrement les complications broncho-pulmonaires qui chargent si lourdement les statistiques de telles interventions, et peut être associée dans les opérations particulièrement longues à l'anesthésie générale intermittente par les procédés habituels ou par la *méthode de Meltzer*.

La plupart de nos malades nous ayant été adressés avec des accidents respiratoires graves, nous avons dû les opérer en deux temps, en faisant d'abord la trachéotomie, et, 8 ou 15 jours après, la laryngectomie. Il nous semble cependant que l'ablation du larynx en un temps est préférable toutes les fois qu'elle est possible à froid, et que la technique de Glück est alors la meilleure.

Contribution à l'étude de la Laryngopharyngectomie dans le Cancer, (Congrès français de Chirurgie, 1913, BÉNAUD et SARRON.)

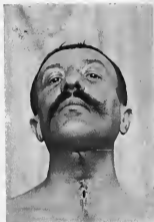La laryngopharyngectomie dans les tumeurs malignes qui ont débordé du larynx sur le pharynx est une opération assez facilement exécutable, qui n'est guère plus grave qu'une laryngectomie totale; elle donne, dans nombre de cas, des survies parfois longues et même des guérisons sans récédives. Elle améliore



(Fig. XXVIII.)

Pharyngectomie après trachéotomie et gastrostomie préventives. — Résultat au bout de 5 mois.

a Perte de substance pharyngée incomplètement oblitérée. — b Orifice de la trachéotomie. — c Orifice de la gastrostomie.



(Fig. XXIX.)

Laryngectomie totale avec trachéotomie préalable. Résultat au bout de 8 mois.

notablement la déglutition, la toux et la bronchite, par suite de l'isolement des voies respiratoires d'avec les voies digestives. La respiration est assurée par la stomie trachéale, avec ou sans canule, suivant les cas. Le larynx artificiel permet au malade une phonation suffisante quand celui-ci ne peut pas apprendre à

exécuter la phonation pharyngée sans appareil. Cette opération laisse une mutilation sérieuse, mais nécessaire.

Nous avons recueilli, outre la statistique de Glück et de Sorensen, qui porte sur 64 cas, avec 19 morts (soit 38 p. 100 de mortalité), une statistique de 32 cas appartenant à divers auteurs, avec 6 morts post-opératoires et des récidives rapides, soit une proportion de mortalité immédiate de 19 p. 100. Et encore tous les cas malheureux ont-ils été publiés ? Cependant, nous devons ajouter, d'après notre expérience personnelle, que la laryngopharyngectomie est une opération dont les soins consécutifs sont faciles parce qu'ils sont donnés à ciel ouvert. Il n'en est pas de même pour la laryngectomie où le drainage est parfois insuffisant pour conjurer le sphacèle, grave par ses conséquences d'infection broncho-pulmonaire.

CHIRURGIE DU THORAX

Cancer du sein.

(Communications aux Sociétés des Sciences médicales et de Chirurgie de Lyon (1899-1913).

Fidèle depuis quinze ans à la technique d'Halsted, dans le traitement des cancers du sein, j'ai opéré par cette méthode 87 malades, sans constater jamais que la résection des pectoraux ait eu aucune suite fonctionnelle fâcheuse. L'évidement complet de la région axillaire m'a procuré quelques survies de sept, huit et onze ans, sans récédives. Quand celles-ci se produisent, c'est rarement dans la cicatrice ou dans l'aisselle, mais d'ordinaire dans le médiastin, la plèvre et la colonne.

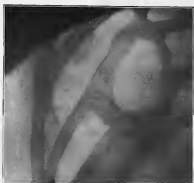
Ces interventions seront d'autant plus larges qu'elles sont précoces; pourtant, dans quelques cas de récédives, j'ai fait des évidements du creux sus-claviculaire après résection de la clavicule, et, une fois, j'ai réséqué toute l'épaisseur de la paroi thoracique, plèvre comprise. Bien que les suites immédiates aient été favorables, je n'ai pas eu après ces délabrements des succès assez durables pour préconiser ces larges exérèses.

Au cours des présentations relatives à ces faits, j'ai insisté devant la *Société de Chirurgie de Lyon* (1912-1913), sur la nécessité de soumettre à la radioscopie, avant d'intervenir, toutes les malades atteintes d'une tumeur du sein avec adénopathie volumineuse, de façon à reconnaître les envahissements pleuraux ou médiastinaux, qui s'opposeraient aux tentatives d'interventions radicales.

Chirurgie de la Plèvre.

Empyèmes chroniques.

Dans plusieurs communications à la Société de Chirurgie (1908) et à la Société des Sciences médicales de Lyon (1910), j'ai cherché à préciser les *indications de la décortication du poumon* dans les empyèmes chroniques fistuleux, et les *causes de la persistance des fistules* dans certaines altérations de la paroi thoracique osseuse, notamment dans les synostoses costales complexes.



(Fig. XXX.)

Fistule pleurale consécutive à un empyème chronique, entretenue par une synostose à orifice circulaire, établie entre deux côtes réséquées lors d'une intervention antérieure.

J'ai rapporté également quelques cas d'empyèmes chyleux ou d'empyèmes torpides fermés, restés guéris plusieurs années après de simples incisions évacuatrices.

Les courants d'oxygène et les injections modificatrices après la pleurotomie pour certains empyèmes aigus. (Congrès international de Chirurgie, Bruxelles, 1911.)

Les indications opératoires dans l'empyème aigu impliquent seulement des réserves chez les tuberculeux pulmonaires en évolution et dans certains empyè-

mes à bacilles de Koch, avec infections associées. J'ai indiqué l'utilité des *injections huileuses*, antiseptiques et modificatrices, dans les empyèmes aigus très virulents ou gangréneux.

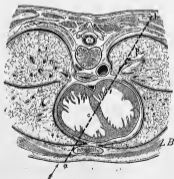
L'huile camphrée ou l'huile goméolée (à 1 p. 10), injectée dans la plèvre pendant les jours qui suivent la pleurotomie, désodorise rapidement les sécrétions pleurales et les crachats en cas de fistule bronchique.

A ces injections huileuses doivent être associés les *courants continus d'oxygène* par un double drain, et l'administration continue d'oxygène par la voie buccale, suivant la méthode du Professeur Weill. C'est par une action à la fois hématosante et antiseptique que ces courants d'oxygène contribuent à la guérison.

Ces pratiques ont, en outre, l'avantage de prévenir les hémorragies secondaires, si redoutables dans les empyèmes gangréneux, en réduisant au minimum l'étendue des résections costales et la durée du drainage.

Chirurgie du Cœur.

A part un cas de plaie du cœur par balle de revolver, opéré avec Viannay en 1902 (*Presse Médicale*, n° 56), je n'ai pas eu l'occasion d'intervenir dans des traumatismes du cœur.



(Fig. XXXI)

Plaie du cœur par balle de revolver. Perforation des deux ventricules, sans hémopéricarde abondant.

En 1906, à propos d'un cas de péricardite tuberculeuse cliniquement primitive, à grand épanchement sérohématique, que j'avais ponctionné, puis incisé par la voie xipho-sus-diaphragmatique, j'ai étudié les voies d'accès sur le péricarde distendu par du liquide; ces recherches ont été consignées dans la thèse de Bertaux (Lyon, 1906-1907, n° 31).

J'ai préconisé pour la *péricardotomie* la voie d'accès *trans.xiphosternale sus-diaphragmatique*.

1) Elle comporte d'abord une incision verticale de 6 à 8 centimètres de la pointe de l'appendice xiphoïde, en remontant suivant l'axe du sternum. Sur son extrémité inférieure est branchée une incision transversale qui permet de dégager assez largement la moitié gauche du sternum et les articulations sternochondrales. L'appendice xiphoïde est détaché du corps du sternum et celui-ci écharné au davier-gouge sur 3 centimètres de hauteur, en empiétant un peu à gauche, sur les cartilages de la 6^e et 7^e côte, selon la méthode proposée par Riolan et Laënnec, modifiée et réglée par Voinitch Sianojentski.

2) On reconnaît au doigt et à l'œil les franges graisseuses de la plèvre gauche qui est refoulée en dehors. On peut alors aborder le péricarde, directement, en passant au-dessus du diaphragme, à un centimètre au-dessus de celui-ci au moyen d'une pince à forcipressure fermée, on perfore le feuillet péricardique.

Cette méthode est plus rapide que les procédés d'Ollier, de Delorme et Mignon, qui ne mettent pas toujours à l'abri de la blessure du cul-de-sac pleural gauche. Elle donne assez de jour pour permettre de reconnaître le péricarde avant de l'inciser, et de l'inciser en un point suffisamment déclive.

Elle a, sur la voie sous-diaphragmatique de Jaboulay-Ogle Allingham, l'avantage de conduire directement et sûrement dans le péricarde avec un contrôle plus immédiat du point où l'on pénètre dans la séreuse. Le cœur ne peut être lésé; la plèvre est sûrement évitée, le poumon également; la mammaire interne ne risque pas d'être blessée; le péritoine est hors de cause; le squelette de la région n'est pas malmené au point de compromettre la solidité de la paroi thoracique.

Les Tumeurs du Rachis.

(Rapport présenté au III^e Congrès de la Société Internationale de Chirurgie, Bruxelles, 1908.)

Dans ce rapport, j'ai envisagé, d'après des constatations personnelles encore peu nombreuses, et d'après d'importantes statistiques françaises et étrangères puisées aux sources mêmes, les données cliniques et les techniques opératoires qui permettent actuellement aux chirurgiens de tenter le traitement de ces tumeurs avec des chances de succès.

Voici les conclusions auxquelles je suis arrivé :

Le traitement chirurgical des tumeurs du rachis a donné jusqu'ici, pour les cas envisagés dans leur ensemble, des résultats thérapeutiques extrêmement variables, avec une mortalité opératoire de 40 à 50 %. Toutefois, les beaux succès obtenus à la suite des opérations précoces, notamment pour les tumeurs méningées de la région dorsale, et, d'autre part, l'échec de toute thérapeutique médicale, ainsi que l'évolution fatale de ces tumeurs abandonnées à elles-mêmes, commandent les indications suivantes :

1) Tout malade présentant un syndrome qui peut relever d'une tumeur rachidienne doit être soumis aussitôt que possible à l'examen simultané du médecin et du chirurgien ;

2) Tout diagnostic de tumeur rachidienne, primitive, isolée, sans déformation angulaire de la colonne et sans paraplégie flasque, avec une localisation approximativement faite du néoplasme, commande l'opération immédiate, même et surtout si les troubles nerveux n'en sont encore qu'au stade radiculaire. Mieux vaut être conduit à une laminectomie exploratrice large, intéressant quatre ou cinq arcs vertébraux, que d'attendre les signes, segmentaires et de conduction, fournis par la compression de la moelle, car ces signes correspondent déjà à des lésions médullaires qui ne rétrocéderont pas toujours.

L'opération sera faite en un temps avec une incision de la dure-mère, si la tumeur n'est pas rencontrée sous les lames vertébrales ;

3) Les tumeurs qui s'accompagnent de déformations graves de la colonne, celles qui ont des prolongements solides extra-vertébraux, celles qui évoluent d'emblée avec des signes médullaires rapidement progressifs, sont d'un pronostic opératoire beaucoup plus mauvais ; elles ne donnent au chirurgien que des succès minimes et rares. Il ne faut opérer les tumeurs à syndrome médullaire d'emblée, que si elles se traduisent par des signes précis de localisation limitée. Trop souvent, pour cette catégorie de faits, l'intervention ne sera que palliative ;

elle se bornera à la libération temporaire de la moelle ou à la résection des racines. Devant une paraplégie flasque avec absence de réflexes, il faut toujours s'abstenir.

4) Si le diagnostic est hésitant entre une tumeur de la moelle et un mal de Pott, le malade sera soumis aux épreuves habituelles (tuberculine, ophthalmoséro-réaction) et surtout au traitement par l'immobilisation et l'extension continue, qui neuf fois sur dix atténuera les symptômes pottiques. Si l'on hésite entre une tumeur et des lésions de méningite ou de myélite chroniques limitées, la laminectomie exploratrice sera indiquée ; en effet, certains kystes de méningite localisée ont été très améliorés ou guéris par l'opération ; pour une myélite ou une syringomyélie, il n'y a rien à perdre ; pour une tumeur, il n'y a pas d'autre chance de guérison.

Depuis la rédaction de ce rapport, j'ai eu l'occasion d'observer quelques nouveaux cas de tumeurs du rachis, la plupart malheureusement inopérables. En 1911, pourtant, j'ai pu extirper avec succès un *fibrosarcome périostique de la région atloïdo-occipitale*, dont la relation a été donnée à la Société de Chirurgie de Lyon, le 12 janvier 1911.

Les fractures de la colonne vertébrale par armes à feu. — (*Le Caducée* du 7 février 1903.)

Cette étude eut comme point de départ un cas de coup de feu, tiré à balle et à courte distance, trente-deux jours auparavant, qui avait provoqué les désordres suivants :

Douleur sourde dans la colonne dorsale avec maximum à la pression des septième, huitième et neuvième apophyses épineuses dorsales.

Paralysie sensitive et motrice absolue à partir d'une ligne horizontale passant à dix centimètres environ au-dessous du mamelon ; suppression des réflexes rotuliens, développement progressif des eschares.

Deux essais de radiographie parviennent à déceler le projectile entre la septième et la huitième vertèbre dorsale.

Devant l'amélioration persistante du blessé et en possession d'un point de repère exact, je pratique une laminectomie des sixième, septième et huitième vertèbres dorsales ; l'étui dure-mérien intact est récliné, et la balle encastrée dans le corps de la septième vertèbre dorsale peut être extirpée. — Suture des parties molles.

Malgré un retour partiel de la sensibilité, des réflexes et des fonctions vésico-rectales, le blessé succombe cinq mois plus tard à une infection broncho-pulmonaire.

Le traitement chirurgical du spina-bifida.

J'ai rapporté en 1904 et 1905 à la Société des Sciences Médicales et à la Société de Chirurgie de Lyon, quatre cas de spina-bifida, correspondant à des méningoécèles, et opérés par moi de cure radicale avec résection du sac et autoplastie. Un seul de ces petits opérés succomba à des complications immédiates.

Deux d'entre eux ont été suivis durant plusieurs années, sans avoir présenté d'hydrocéphalie ou d'autre séquelle grave.

Chirurgie de l'Œsophage.

1. — Corps étrangers de l'œsophage.

Pendant mon séjour à la Charité, de 1902 à 1905, j'ai eu l'occasion d'intervenir treize fois chez des enfants pour des corps étrangers de l'œsophage, et de pratiquer dix fois l'*œsophagotomie externe* avec un seul décès, au bout de quatre semaines par complications pulmonaires et médiastinales.

A l'occasion de nos huit premières œsophagotomies externes, j'ai étudié avec René Leriche dans la *Semaine Médicale* (13 février 1905) la *conduite à tenir dans les cas de corps étrangers de l'œsophage chez l'enfant*. A cette époque l'œsophagoscopie, l'extraction directe ou le refoulement des corps étrangers sous le contrôle de la vue, étaient encore peu connus en France : aussi tout en admettant la valeur de ce mode d'exploration qui nous semblait la méthode d'avenir, nous avons fait une part très large à l'œsophagotomie externe : cette opération est possible dans 9 cas sur 10 (corps étrangers cervico-médiastinaux) et beaucoup plus sûre et moins dangereuse que l'*arrachement* par le panier de Græfe ou même par le crochet de Kirmisson.

En 1911, après avoir eu à traiter chez des adultes 9 cas nouveaux de corps étrangers de l'œsophage, seul ou en collaboration avec Sargnon, nous avons précisé les *indications relatives de l'œsophagoscopie et de l'œsophagotomie externe* (Société de chirurgie de Lyon, novembre 1911). Nous concluons que si pour les *corps mous*, pièces de monnaie, médailles, boutons, l'œsophagoscopie a beaucoup réduit les indications de l'œsophagotomie, il n'en est pas de même pour les corps aérés, surtout pour les fragments d'os qui très rapidement, dès le 2^e ou le 3^e jour, provoquent des phénomènes de periesophagite et qui

imposent la double indication d'extraire le corps étranger mais surtout de parer aux accidents septiques. Le drainage précoce au dehors, qu'assure l'œsophagotomie externe, peut seul prévenir les complications infectieuses dans la loge profonde du cou ou dans le médiastin.

L'incision doit porter du côté où les douleurs se font particulièrement sentir et où la collection purulente semble se former. La seule difficulté réelle de cette intervention provient parfois de la congestion thyroïdienne concomitante qui peut gêner la découverte de l'œsophage et qui, dans deux cas, nous a obligé à faire une thyroïdectomie préalable.

II. — Cancer de l'œsophage.

Bien que quelques opérations d'œsophagectomie aient été couronnées de succès, le cancer de l'œsophage ne peut encore bénéficier que d'opérations palliatives dont la plus habituelle et la plus utile est la gastrostomie. En nous aidant de la radioscopie et de l'œsophagoscopie, nous avons étudié avec Sargnon les voies d'accès et les conditions d'opérabilité des tumeurs œsophagiennes. Jusqu'à ce jour malgré quelques tentatives encore peu probantes de traitement par le radium, nous nous sommes borné à perfectionner la *technique de la gastrostomie*, de façon à éviter les complications qui la grèverent à ses débuts, et à obtenir une bouche artificielle continente.

L'usage de l'anesthésie locale par infiltration et de la fixation de l'estomac à la Fontan nous a permis depuis trois ans de ne perdre aucun de nos opérés de gastrostomie, et de les alimenter tous sans avoir à combattre les érosions des léguments.

Nous avons exposé notre technique dans plusieurs communications à la Société de Chirurgie de Lyon, et dans une étude, écrite en collaboration avec Alamartine (*Lyon Chirurgical 1912*).

Grâce à ces perfectionnements de détail, nous avons pu à plusieurs reprises combiner la gastrostomie à la trachéotomie, chez des sujets atteints de cancer du pharynx, de l'œsophage, du larynx, qui présentaient des troubles de dysphagie et dyspnée, sans que le pronostic immédiat en eût été aggravé.

III. — Rétrécissements non-cancéreux de l'œsophage. (Congrès français de Chirurgie, et Société de Chirurgie de Lyon, 1912).

A part deux cas de rétrécissement par spasme primitif pur, que nous n'avons même pas contrôlés par l'autopsie, tous les rétrécissements dits spasmo-

diques que nous avons observés étaient symptomatiques, soit d'un néoplasme muqueux, soit d'une petite ulcération squirreuse de l'œsophage, soit d'un cancer ou d'un ulcère de l'estomac, notamment de la petite courbure, au voisinage du cardia.

La *radioscopie*, après ingestion du cachet de bismuth, puis de la bouillie bismuthée, doit toujours précéder, dans la recherche du diagnostic, les explorations endo-œsophagiennes. Nous avons rencontré, avec Sargnon, 4 anévrysmes de l'aorte, sténosants de l'œsophage, dont deux avaient échappé à l'*œsophagoscopie*, à cause de leurs battements peu marqués.

Le traitement des rétrécissements récents, avec œsophagite et périœsophagite par infection ou par brûlure, ne doit jamais être direct d'emblée. Même sous le contrôle de l'œsophagoscopie, les manœuvres de dilatation peuvent donner lieu à des accidents graves de médiastinite. En outre, il importe de soustraire le plus tôt possible l'ulcération œsophagienne à l'irritation que provoque le passage des aliments.

C'est pourquoi la *gastrostomie*, opération bénigne, quand on la pratique suivant la technique actuelle d'anesthésie locale et de bouche valvulée, trouve ici des indications nombreuses. Souvent, après elle, le spasme surajouté aux lésions organiques disparaît, et les manœuvres intra-œsophagiennes deviennent des plus simples. En outre, la gastrostomie permet, dans les formes graves, d'aborder le rétrécissement par les deux voies haute et basse, employées seules ou combinées (3 observations personnelles). Elle permet aussi le passage du fil sans fin et la dilatation caoutchoutée rétrograde. Si toutes ces méthodes échouent, reste l'œsophagotomie cervicale basse, qui rend plus directement accessibles par l'endoscopie les sténoses intra-thoraciques serrées.

CHIRURGIE ABDOMINALE

Chirurgie des Hernies.

Bien que la cure radicale des hernies en général ait actuellement des indications bien établies, et que le manuel opératoire en soit méthodiquement fixé, il subsiste à propos de chaque type de hernie des points particuliers d'évolution et de thérapeutique encore inédits qu'il est intéressant de préciser.

Nous avons attiré l'attention sur les faits suivants :

•

1. — **Cure radicale des hernies crurales par le procédé inguino-crural du double rideau.** (Congrès international de chirurgie, Bruxelles, 1908.)

Ce procédé personnel que nous utilisons depuis 1901 permet :

1) De réséquer le sac assez haut pour supprimer tout infundibulum, amorce de récédive.

2) D'assurer une occlusion solide et durable de l'orifice délimité par l'arcade de Fallope, le pubis et la gaine des vaisseaux fémoraux.

Il dérive à la fois de la *méthode inguino-crurale* formulée par Annandale et Ruggi, et de la *méthode plastique directe* qui cherche dans les plans musculo-aponévrotiques adjacents à l'anneau les éléments de son oblitération. Nous avons recours à une myoplastie par glissement de l'aponévrose du grand oblique, du bord inférieur du petit oblique et du transverse.

Nous avons publié en 1908, au Congrès International de Chirurgie, les résultats de vingt-neuf opérations pratiquées d'après cette technique. Actuellement nous comptons plus de cinquante interventions qui n'ont pas donné de récédives à notre connaissance.

II. — **Retournement du canal vagino-péritonéal ou de la vaginale, dans la cure radicale de certaines hernies congénitales et de certaines hydrocèles.** — (*Province médicale*, 23 mars 1895.)

Au moment où mon maître Jaboulay inventa ce procédé de cure radicale des hydrocèles et de certaines hernies congénitales, j'en exposai la technique d'après ses premiers opérés.

Aujourd'hui le retournement de la vaginale dans la cure de la plupart des hydrocèles a été adopté par presque tous les chirurgiens.

Quant aux hernies congénitales, avec persistance du canal vagino-péritonéal, on peut chez l'enfant se borner au retournement du sac, à condition de faire remonter cette éversion jusqu'à l'orifice interne du canal inguinal, et d'obturer par une ou deux ligatures l'orifice péritonéal à ce niveau.

J'ai appliqué plus tard le retournement du sac vagino-péritonéal à la cure de certaines *hernies congénitales avec ectopie testiculaire* en utilisant les éléments du sac retourné comme agents de fixation du testicule dans le scrotum.

Cette technique a été exposée dans la thèse de Michallon, Lyon 1905.

III. — **Les hernies du cæcum et de l'appendice à sac incomplet.**

En 1888 dans la *Province Médicale*, puis en 1902 dans la *Gazette des Hôpitaux*, en collaboration avec Paul Vignard, nous avons étudié la pathogénie et le traitement de ces hernies qui peuvent être primitives, ou secondaires à la descente de l'intestin grêle dans le sac. Contrairement à l'opinion de Tuffler et de certains classiques, on peut rencontrer des hernies primitives du cæcum à sac incomplet. Non pas que le revêtement péritonéal de l'intestin n'existe pas toujours; mais quand le cæcum pourvu d'un court méso ou directement accolé au péritoine de la fosse iliaque (1/10^e des cas environ) descend dans une hernie et prend contact avec le feuillet pariétal postérieur, si la hernie est volumineuse, le péritoine nécessaire à la constitution du sac s'étale; tantôt il plaque directement le cæcum contre la paroi postéro-supérieure de ce sac et l'intestin apparaît dépourvu de séreuse au niveau de l'adhérence charnue naturelle de Scarpa; tantôt son ligament antérieur peu extensible peut gêner la descente directe et obliger le cæcum à décrire un mouvement d'inflexion en haut et en avant, pour se placer le fond en l'air.

Dans ces hernies, l'adhérence charnue naturelle peut rendre la réduction impossible, si l'on n'a pas la précaution de cliver les feuillets postérieurs du

péritoine accolés et, quand le cæcum a basculé, d'infléchir préalablement son fond en bas et en arrière.

Dans notre travail de la *Gazette des Hôpitaux*, nous envisageons, en outre, les divers types de ces hernies suivant qu'elles occupent la région inguinale ou crurale, et les accidents d'engouement ou d'étranglement qui peuvent s'y observer.

..

IV. — Nature des troubles digestifs observés au cours des hernies épigastriques. (BÉRARD et LEDICHE, *Province médicale*, 2 septembre 1911; Société de Chirurgie de Lyon, 1912-1913. — Pierre CEZUR, 1912. Thèse de Lyon.)

On a attaché jusqu'ici une importance excessive aux troubles digestifs que la hernie épigastrique peut entraîner *par elle-même*. On les a interprétés comme des phénomènes nerveux ou des tiraillements, des pincements du côlon et de l'épiploon au cours des mouvements péristaltiques de l'estomac. On a invoqué aussi les réflexes engendrés par la hernie agissant comme un tubercule sous-cutané douloureux, ou encore la compression par la tumeur graisseuse des branches perforantes antérieures des cinq derniers nerfs intercostaux.

Cette pathogénie peut être parfois exacte; mais plus souvent encore elle a fait méconnaître des lésions gastriques sérieuses que l'on ne songeait pas assez à rechercher, telles que des brides de périgastrite, voire des ulcères ou des cancers de l'estomac.

Ces lésions sont fréquentes dans les *hernies épigastriques douloureuses*, d'où la nécessité de pratiquer systématiquement en pareil cas, non seulement la cure de la hernie, mais une véritable *laparotomie sus-ombilicale* permettant de rechercher, et éventuellement de traiter, les lésions des organes sous-jacents.

Cette indication posée par Gurré et par son assistant Capelle, a été remplie par nous depuis trois ans, et dans cinq cas nous avons trouvé par la laparotomie sus-ombilicale une lésion de l'estomac derrière l'écran formé par de petites hernies épigastriques.

..

V. — La hernie inguino-interstittielle chez la femme. (BÉRARD et STEFANI, *Lyon Chirurgical*, août 1909).

L'examen critique des pathogénies admises pour de telles hernies, et la disposition anatomique des plans au contact du sac, dans les deux cas observés par nous, semblent démontrer qu'il s'agit là de hernies congénitales, avec une anomalie de formation du canal de Nûck dont la paroi présente des diverticules

séreux. Comme les hernies inguinales superficielles et prépéritonéales, celle-ci pourrait donc être appelée « diverticulaire » (Jaboulay et Patel).

..

Sous mon inspiration, et à propos d'un cas opéré dans mon service à l'hôpital de la Croix-Roussé, Arnaud a étudié dans une Revue de la *Province Médicale*, 18 juillet 1908, une autre variété de hernie : la *Cystocèle crurale chez l'homme*.

Etranglement herniaire.

Le grand nombre de hernies étranglées que nous avons été appelé à opérer comme chirurgien de garde ou dans nos services, nous a permis de relever certains faits nouveaux ou peu connus, tels que les suivants :

..

a) De l'étranglement herniaire latent, par pincement latéral de l'intestin. (Société de Chirurgie de Lyon 1901, et Thèse de Comte 1902).

J'ai fait décrire dans la Thèse de Comte (Lyon 1902) ces étranglements frustes par pincement latéral du grêle, parfois du cœcum, d'ordinaire dans de petites hernies crurales droites, dont l'existence peut être ignorée des malades, car la douleur et les réactions péritonéales peuvent être presque nulles. Les accidents évoluent alors comme s'il s'agissait d'un phlegmon stercoral, d'allure subaiguë. Mais le diagnostic peut toujours être fait par l'examen local attentif et par la palpation combinée au toucher vaginal qui fait percevoir le pédicule de la hernie dans la cavité péritonéale.

Le traitement consiste dans la résection de l'anse pincée, résection d'emblée s'il n'y a pas d'occlusion aiguë, résection secondaire après l'incision simple du phlegmon stercoral dans les cas exceptionnels où l'état général le commande.

..

b) De la hernie obturatrice étranglée (*Bulletin Médical*, 20 mars 1898).

En partant de deux cas de hernie obturatrice étranglée répondant chacun à un type clinique différent, j'ai rappelé l'attention sur les faits suivants :

1) Le rôle du *lipome sous-péritonéal* dans l'amorce de telles hernies est indiscutable :

2) *Le signe de Romberg*, douleurs névralgiques dans le territoire du nerf obturateur externe, par compression de ce nerf, est à peu près constant et d'une valeur capitale. Dans la hernie obturatrice interstitielle, c'est souvent le seul symptôme qui permette de préciser l'origine d'une occlusion intestinale, d'ailleurs mal caractérisée (Jaboulay, Berger);

3) *La cure radicale*, souvent très laborieuse et même impossible par la kélotomie dans la région crurale, *doit être faite par laparotomie iliaque*, soit d'emblée, soit comme complément d'une intervention reconnue impraticable par la voie crurale.

..

c) **Hernie diaphragmatique étranglée avec rupture du côlon dans la cavité thoracique.** (En collaboration avec E. Gallois, *Bulletin Médical*, 6 février 1898, et thèse de Blondeau, Lyon 1899.)

A signaler le développement spontané possible de telles hernies après un accouchement, l'évolution anormale de l'étranglement dont aucun signe peut n'attirer l'attention du côté du diaphragme, enfin l'empyème stercoral succédant à la rupture du côlon incarcerated et gangrené, dans la cavité pleurale gauche. Survie de 17 jours dans notre cas, grâce à un anus cæcal.

Les constatations de l'autopsie nous ont permis de *discuter le traitement de semblables hernies*, et de conclure à l'impuissance fréquente du chirurgien dans toute tentative de cure radicale, qu'il opère par la voie abdominale (Naumann), par la voie transpleurale (Schwartz et Rochard), ou par ces deux voies combinées.

..

d) **Des hernies ombilicales étranglées par volvulus de l'intestin dans les grands diverticules sacculaires** (Société de chirurgie de Lyon, décembre 1902. — Thèse de Saux, Lyon, 1902).

La multiplicité des modes et des agents d'étranglement ou d'engouement dans les grosses hernies ombilicales est de notion courante. Certaines de ces hernies ont d'énormes et multiples diverticules sous-cutanés, qui s'étendent jusqu'à l'épine iliaque antéro-supérieure. Parmi les étranglements dans le sac, il faut connaître la possibilité pour l'intestin de se nouer en volvulus à l'intérieur de ces grands diverticules: comme il s'agit souvent de l'iléon, les accidents sont graves et le sphacèle précoce, si l'on n'intervient pas rapidement.

Pour la cure radicale de telles hernies, étranglées ou non, nous avons adopté la technique de Morestin, c'est-à-dire la résection étendue des plans cutanés et adipeux, suivant un segment à grand axe transversal, et la fermeture transversale ou verticale de l'orifice herniaire. (Résultats présentés à la Société de Chirurgie de Lyon, 1913).

e) Sténoses intestinales tardives consécutives à l'étranglement herniaire (BÉRNARD et COTTE, Société de Chirurgie de Lyon, avril 1913).

Dans un cas opéré avec succès par la résection de l'intestin, le diagnostic d'origine de la lésion avait été facile à porter, d'après l'histoire clinique.

Chez un autre malade, entré à l'hôpital après la réduction en masse d'une hernie inguinale gauche étranglée, non seulement il y avait des sténoses par brides anciennes de l'intestin grêle dans le flanc gauche, mais encore un volvulus de cæcum, produit à distance, qui échappa à la première intervention et qui entraîna rapidement la mort.

L'étude histologique de telles sténoses a été faite par Cotte et par nous, à propos de ces deux cas.

f) Trois cas de péritonite suppurée, d'origine stercorale herniaire. — Guérison par laparotomie et drainage, sans lavage du péritoine (*Archives provinciales de Chirurgie*, mai 1896).

Dans cette étude, était exposée la pratique de mon maître Jaboulay, pour les cas de péritonite suppurée en général, et notamment dans l'infection de la grande séreuse abdominale au cours de la hernie étranglée. Opérer rapidement, largement, en causant le moindre traumatisme, telles sont les indications générales. Pour les réaliser, il faut supprimer toute exploration et toute suture dangereuse, ou du moins inutile, dès qu'elle prolonge les manœuvres sur l'intestin, et se contenter d'assécher et de drainer le péritoine des liquides qui s'y sont épanchés, sans poursuivre une antisepsie trop exacte par de grands lavages.

Un chapitre de ce mémoire est consacré au traitement des fistules stercorales consécutives aux hernies étranglées,

Chirurgie de l'Estomac.

Gastrostomie. — A propos de la chirurgie de l'œsophage, j'ai déjà étudié les indications et la technique de la gastrostomie, en montrant combien cette intervention était devenue bénigne, même chez les sujets cachectiques, quand on avait soin de la pratiquer par une des méthodes à valvule (Fontan, etc.), en utilisant uniquement l'anesthésie locale, telle que nous l'avons préconisée avec Sargnon.

Gastro-entérostomie. — Dès l'année 1899, mon maître Jaboulay m'avait engagé à étudier avec MM. Auguste et Louis Lumière un modèle de bouton anastomotique qui pût être placé entre l'estomac et l'intestin, ou entre deux anses intestinales, sans l'aide de sutures ni d'aucun autre moyen de contention. Ce bouton, construit sur les indications de MM. Lumière et sur les nôtres par M. Lépine (de Lyon), a été expérimenté, puis appliqué par moi dans les premières interventions sur l'homme, la même année.

Le bouton Jaboulay-Lumière, comme la plupart des appareils anastomotiques, n'est pas toujours expulsé à la suite des anastomoses gastro-intestinales. Pour remédier à cet inconvénient, j'ai fait construire par M. Lépine un modèle un peu différent, avec une branche femelle plus large et plus lourde, qui se place dans l'intestin et qui, par sa disposition, tend à tomber plus sûrement dans l'intestin, une fois l'accolement des tuniques gastro-intestinales effectué.

J'ai étudié les indications de la gastro-entérostomie dans les sténoses cancéreuses et cicatricielles du pylore, dans les hémorragies gastriques par ulcère, dans l'estomac biloculaire, et dans les diverses lésions de l'estomac en dehors des sténoses pyloriques (Société de Chirurgie de Lyon, 1903 à 1912). Contrairement à l'opinion de la plupart des chirurgiens, j'ai cru pouvoir établir par des examens radioscopiques (bouillie bismuthée) répétés de 6 mois à 5 ans après les gastro-entérostomies, pour des lésions non sténosantes du pylore, que la nouvelle bouche n'a pas une tendance fatale à s'oblitérer lorsque les aliments peuvent s'acheminer vers le duodénum par les voies naturelles; il y a là surtout une question de technique et de dimensions des anastomoses. Si l'on veut réunir toutes les chances favorables au maintien d'une anastomose perméable, il faut préférer les sutures soignées des muqueuses avec catgut ou soie fine, aux anastomoses par les boutons, qui n'assurent pas une continuité aussi exacte des muqueuses, qui ne peuvent pas réaliser une bouche aussi large, et qui semblent plus exposées à la cicatrice sténosante. J'ai montré inversement sur deux malades atteints de sténose cicatricielle complète du pylore, pour laquelle on avait pratiqué 6 mois et 2 ans auparavant une gastro-entéro-anastomose au bou-

ton, que la nouvelle bouche peut se fermer complètement, même avec un pylore imperméable.

Gastrectomie. — La plupart des opérations de gastrectomie que nous avons pratiquées avant 1910 ont été réunies dans la thèse de Leriche. Par la suite, de nouveaux faits ont été présentés par mes internes ou par moi-même aux Sociétés médicales de Lyon. Le procédé que j'ai utilisé presque toujours est celui de Billroth (2^e manière) avec gastro-jéjunostomie au bouton.

Nous avons analysé avec Thévenot (*Province Médicale* 1906) les causes des accidents pulmonaires après la pylorectomie. Plutôt que l'anesthésie à l'éther ou que le refroidissement des malades pendant ou après l'opération, il convient d'incriminer les petites embolies septiques nées au niveau des tranches de section gastrique. Le lavage de l'estomac avant l'intervention, et dans les deux jours qui suivent, quand il y a des régurgitations sanguinolentes, est un moyen préventif très efficace pour éviter de tels accidents.

* .

Technique et Accidents de la jéjunostomie (Jéjunostomie en oméga.) (En collaboration avec M. Atamartine. — *Revue de Chirurgie*, 9 mai 1913, et thèse de Sautier, Lyon 1912).

Ayant eu l'occasion de pratiquer huit fois en trois ans la jéjunostomie soit pour des hémorragies gastriques (1 cas), soit surtout chez des sujets porteurs de cancers massifs de l'estomac qui ne permettaient pas l'exécution de la gastro-entérostomie, j'avais noté, à la suite de la simple jéjunostomie valvulée Witzel-Eiselsberg, des troubles de canalisation dans les anses situées en amont. Chez un de ces opérés même apparemment, au troisième jour, les signes d'une occlusion interne à laquelle il succomba très rapidement. A l'autopsie, l'anse jéjunale afférente, ainsi que l'estomac et le duodénum furent trouvés extrêmement dilatés. La cause de l'occlusion était la couture de l'anse afférente au niveau de la néostomie.

De semblables accidents ne sont pas exceptionnels et nous avons pu en retrouver d'autres observations dans la littérature médicale. Le procédé de Witzel-Eiselsberg y prédispose particulièrement en rétrécissant l'intestin par des sutures transversales et en favorisant la couture au niveau de la néostomie (abouchement à un point trop élevé de la paroi, trop grande longueur de l'anse afférente). Pour éviter l'occlusion interne, il faut : soit prendre une anse afférente très courte, soit appliquer plutôt le procédé que nous avons indiqué (jéjunostomie en oméga avec entéro-anastomose au bouton). Ce procédé évite à coup sûr l'étranglement interne. De plus, grâce au bouton de Jaboulay et à la possi-

bilité de se contenter d'une simple néostomie latérale, il est d'une exécution très rapide et praticable à l'anesthésie locale.

Chirurgie du Foie, de la Rate et du Pancréas.

Les coliques hépatiques, lictère et la cholerrhagie dans les kystes hydatiques du foie. (En collaboration avec Paul CAYAILLON, *Bulletin Médical*, 23 février 1907.)

Les syndromes de la colique hépatique et de lictère sont donnés, par les descriptions classiques, comme des signes d'exception dans l'évolution des kystes hydatiques du foie.

Les hasards des séries cliniques nous ont permis d'observer, à quelques mois d'intervalle, trois cas de kyste du foie ayant présenté, à des périodes diverses de leur évolution, ce syndrome. Les trois fois, il y eut, après l'intervention, de la cholerrhagie. Après avoir exposé les faits, nous avons cherché à classer les types cliniques divers que peut revêtir lictère par échinocoque, puis à dégager les modalités de production de ces complications. Nous montrons ensuite que les types anatomiques sont absolument superposables aux formes cliniques. Enfin, nous étudions les liens de causalité qui unissent lictère et la douleur, avec la cholerrhagie post-opératoire.

Si l'on excepte les cas d'ictère par angiocholite et les ictères par compression du hile, tous les autres reconnaissent pour cause des lésions des canaux biliaires, qui vont de la compression et du reflux jusqu'à l'ulcération. Ces lésions des conduits biliaires sont la cause de lictère et deviennent celles de la cholerrhagie. Selon le degré des lésions, selon le moment où se fera la perforation, on aura tel ou tel type clinique. Mais, d'une façon générale, on peut dire que lictère indique les lésions de voisinage des canaux biliaires et qu'il est un signe pré-curseur de la cholerrhagie.

L'évolution des cholerrhagies partielles, précoces ou tardives, à condition qu'elles ne soient pas d'une abondance trop considérable, ne saurait en aucun cas être invoquée contre le traitement des kystes hydatiques du foie par la marsupialisation. Si l'ablation de la poche avec le capitonnage, d'après la méthode de Bond-Delbet, est l'intervention de choix dans les kystes limités, non infectés, facilement accessibles, elle devient une méthode inapplicable aux kystes très volumineux à implantations multiples, ou très postérieures. Dans aucun de nos cas cette méthode ne nous a paru exécutable, malgré le désir très vif que nous avons de réaliser l'intervention la plus complète théoriquement.

Lithiase biliaire.

Parmi les accidents de la lithiase biliaire qui peuvent nécessiter l'intervention du chirurgien, j'ai envisagé dans plusieurs communications à la Société de Chirurgie de Lyon et dans une étude du *Lyon Médical* :

1° *Les indications relatives de la cholécystostomie et de la cholécystectomie*, donnant les raisons de mes préférences pour cette dernière intervention, qui doit être pratiquée autant que possible en ménageant la tunique séreuse quand elle est décollable (Doyen, Mayo, Gosset, Tixier), de façon à établir un drainage temporaire sous ce tunnel séreux, et à protéger ainsi le grand péritoine au maximum contre l'infiltration de la bile. Le tamponnement sous-hépatique à la gaze peut être alors réduit au minimum.

2° *Les perforations spontanées de la vésicule calculueuse infectée* soit dans le péritoine d'ordinaire cloisonné, soit à l'extérieur, soit dans les viscères voisins. J'ai rapporté, entre autres faits, l'observation d'une malade dont la vésicule, la face antérieure de l'estomac et la première portion du duodénum se trouvaient ainsi en large communication; la seule ablation de 3 volumineux calculs provoqua la fermeture spontanée de la fistule biliaire externe. Guérison maintenue depuis 10 ans.

3° *Les conditions de production de l'hydro-cholécystocèle intermittente*, bien étudiée par Jaboulay, Villard et Cotte. Sur des pièces opératoires, j'ai montré le rôle de certains calculs enclavés dans le bassinnet de la vésicule, véritables soupapes à bille qui s'opposent au passage de la bile du cystique vers la vésicule, et ne permettent l'évacuation dans l'intestin des sécrétions muqueuses de cette dernière que sous certaines conditions de position et de pression.

•

Le traitement chirurgical de la maladie de Banti. (*Bulletin Médical*, 20 octobre 1906.)

Après un court historique et une description clinique résumée de la maladie de Banti, nous avons recherché, suivant les idées pathogéniques en cours, quel était le traitement rationnel de cette affection.

La *splénectomie*, proposée dès 1894 par Banti, avait donné en 1901, d'après Harris et Herzog, 19 opérations avec 14 guérisons confirmées. Nous ajoutons dans ce travail un nouveau succès à l'actif de cette intervention; les conditions en étaient d'ailleurs particulièrement favorables, du fait de la mobilité et de la ptose de cette grosse rate. Seules les difficultés d'ordre mécanique sont à envisager

dans le pronostic opératoire, car il semble que, chez de tels malades, la suppression des fonctions de la rate n'ait aucun retentissement fâcheux sur les autres organes.

La mortalité post-opératoire, encore élevée (20 % en tenant compte de tous les cas opérés), a toujours été due : soit à des manœuvres difficiles et prolongées sur de grosses rates adhérentes, profondément enfoncées sous les fausses côtes, soit à la date trop tardive de l'intervention chirurgicale, alors que les fonctions hépatiques et rénales étaient déjà trop profondément altérées.

• •

La Pancréatite aiguë hémorragique avec cystostéonérose. (En collaboration avec A. CHALIER, *Provisier Médicale*, 1^{er} février 1908).

En 1908, cette affection était encore mal connue ; trois observations publiées en France, 36 réunies à l'étranger, par LENOIR et LECÈNE, en 1906, tel était à peu près son bagage.

Aussi, ayant observé un cas dont l'authenticité nous avait été démontrée par l'opération, puis par l'autopsie, nous avons, à cette occasion, étudié les principaux traits pathogéniques, anatomiques et cliniques de cette pancréatite, nous arrêtant surtout au mode de production des *taches blanches* de la nécrose adipeuse, à l'action du suc pancréatique dans le dédoublement de ces graisses par la stéapsine, et à la concomitance fréquente de la lithiase biliaire.

Après un essai de diagnostic différentiel, nous insistions sur la nécessité de l'intervention chirurgicale immédiate, qui avait déjà donné 6 cas de guérison. Une large laparotomie permet d'évacuer les liquides épanchés dans le péritoine, mais surtout, ce qui est essentiel, de découvrir le pancréas et d'établir à son contact un drainage capillaire par tamponnement, pour évacuer au dehors le suc pancréatique et les liquides péritonéaux.

• •

Enorme tumeur sous-mésentérique à tissus multiples. — Extirpation ; plaie latérale de l'aorte abdominale réparée par enfouissement des bords après ligature temporaire du vaisseau. (En collaboration avec PAUL CAVALLON. — *Provisier Médicale*, 29 décembre 1906).

Cette volumineuse tumeur fibro-lipo-myxomateuse, avec des kystes disséminés dans son épaisseur, siégeait en plein mésentère au contact de l'aorte abdominale et de la troisième portion du duodénum. L'ablation déjà laborieuse du fait même du poids de la tumeur (11 kilogrammes) fut accidentée par l'arra-

chement d'une collatérale se détachant de la face antérieure de l'aorte, au ras même du vaisseau. Il fallut, pour oblitérer cette perte de substance, assurer momentanément l'hémostase par une ligature temporaire de l'aorte, puis utiliser, pour rétablir la continuité du vaisseau, les éléments de sa paroi.

De telles tumeurs de la région mésentérique doivent être classées non pas comme on l'a fait jusqu'ici dans les tumeurs du mésentère, mais bien probablement parmi les *tumeurs rétropéritonéales développées autour de l'aorte aux dépens du corps de Wolf*. C'est là plus qu'une hypothèse ; cette opinion a été émise dans les travaux récents de Teller et Robemann (1904). L'année précédente, nous avons déjà observé une tumeur analogue qui était un fibromyome avec généralisation dans un lobe du poumon, et qui englobait dans ses points d'attache l'uretère droit, la veine cave inférieure et l'aorte. L'extirpation en avait été tentée, mais avait dû être arrêtée après la constatation de ces adhérences dont le détail n'avait pu être fixé qu'à l'autopsie, quatre mois plus tard.

L'oblitération que nous avons pu réaliser d'un arrachement latéral de l'aorte n'est pas moins intéressante.

C'est la première fois, croyons-nous, qu'un tel résultat est obtenu sur ce vaisseau. Sans doute, nous aurions pu nous borner, ainsi que nous l'aurions fait en désespoir de cause, à la ligature définitive de l'aorte, en laissant à demeure le fil d'attente ; mais nous connaissions le pronostic mauvais de ces ligatures, et nous avons voulu tenter une dernière chance. Grâce à l'hémostase préalable du gros conduit artériel, les parois en devinrent assez flasques pour permettre la traction et la production d'un petit cône artériel latéral, entre les mors de la pince hémostatique. Par-dessus ce cône, il fut possible de plisser l'adventice et de faire la suture en bourse pour renforcer la ligature, sans cependant réduire notablement le calibre du vaisseau. La précaution qui fut prise ensuite d'attendre quelques minutes et de ne permettre que progressivement l'arrivée du sang ne fut sans doute pas étrangère au bon résultat définitif.

L'autopsie put être faite dix-huit mois plus tard, la mort ayant été causée par une récédive de la tumeur, avec des métastases viscérales. L'aorte recueillie et examinée soigneusement présentait seulement une cicatrice ponctiforme, reconnaissable au fil de soie persistant de la ligature latérale.

Volumineux angiome du psoas ayant érodé l'os iliaque. Ablation par voie sous-péritonéale latéralisée. (Société de Chirurgie de Lyon, 18 avril 1910).

Développée 30 ans après une contusion de la région lombo-iliaque, cette tumeur, du volume d'une tête de fœtus à terme, avait subi depuis 6 mois une poussée considérable. *C'est un cas peut-être unique dans une telle région.*

Sa *structure* rappelait en tous points celle de l'angiome caverneux circonscrit; limitée par une poche à parois dures, formée de couches disposées concentriquement, elle présentait à son intérieur des caillots sanguins, des phlébolithes. Autour de la coque, existait une atmosphère graisseuse et fibreuse, refoulant la substance musculaire. Coruill et Rauvier ont rencontré autour de telles tumeurs des fibres striées qui subissent la dégénérescence hyaline. Les nerfs sont emprisonnés dans cette gangue réactionnelle; c'est ce qui cause les violentes douleurs ressenties en général par les malades.

La tumeur fut extirpée sans peine et sans hémorragie notable, par une longue incision antéro-latérale, grâce au décollement du péritoine pariétal et à sa réclinaison en dedans et en avant, qui mit sous nos yeux toute la fosse iliaque interne. Suture totale des 3 plans de la paroi; drainage par une contre-ouverture lombaire. La guérison se maintient depuis 3 ans, sans récidive. C'est là une indication formelle de la voie sous-péritonéale latéralisée, si précieuse dans l'ablation de certaines grosses tumeurs du rein et du mésentère.

Chirurgie de l'Appendice.

Tous les travaux que nous avons publiés sur l'appendicite sont condensés dans un livre sous presse. Les placards de la première épreuve sont déposés au Secrétariat de la Faculté de médecine.

L'Appendicite. — Etude clinique et critique.

(Par Léon BÉRAND et Paul VIGNARD. — 1 volume grand in-8° de 800 pages, 100 figures dans le texte et 4 planches hors texte en couleurs. — Masson et C^{ie}, éditeurs, Paris 1914.)

Nous exposons dans la préface ci-jointe les raisons pour lesquelles nous avons commencé il y a cinq ans, mon ami Vignard et moi, la rédaction de cet ouvrage, dont nous ne nous étions dissimulé ni l'ampleur ni la complexité. Initiés presque dès sa découverte à la question de l'*appendicite*, par nos maîtres Poncet et Jaboulay, nous les avons entendus, en 1892, préconiser, parmi les premiers en Europe, l'opération précoce dans la crise aiguë. Puis nous avons suivi dans toutes ses étapes, dans toutes les controverses dont elle fut l'objet, l'histoire clinique et thérapeutique de cette troublante maladie. Tandis qu'à

Fétranger, Fowler et Kelly (à Philadelphie), Lockwood (à Londres), Sonnenburg et Sprengel (en Allemagne), réunissaient, entre 1899 et 1912, dans des traités compendieux et soigneusement édités, les documents déjà recueillis sur l'appendicite, nous en restions, en France, aux monographies résumées, aux thèses de détails, aux communications de Congrès.

Il nous a paru que le moment était venu de donner un corps à toutes les recherches poursuivies dans notre pays sur une question qui y est née et à laquelle les Français ont apporté la contribution la plus riche depuis dix ans.

Voici, très résumé, le plan de notre Livre, qui comporte 46 chapitres, groupés en 10 parties.

PREMIÈRE PARTIE

Considérations d'anatomie chirurgicale.

La *première partie*, la plus courte, rappelle les détails d'anatomie chirurgicale essentiels, en insistant sur les *anomalies* de l'appendice et sur les *rapports* et les *positions* qui peuvent favoriser l'inflammation de l'organe. Elle se termine par quelques aperçus nouveaux sur des points encore peu étudiés : la *radiographie* et la *radioscopie* de l'appendice.

CHAPITRE PREMIER. — Influence des dispositions anatomiques sur le développement de l'appendicite.

- Developpement, anomalies congénitales.
- Variations de dimensions.
- Absence de l'appendice.
- Appendice double.
- Situations et positions diverses de l'appendice.
- Appendices ectopiques et dystopiques.
- Hernies et invaginations de l'appendice.
- Le péritoine appendiculaire.
- La cavité appendiculaire, son contenu, sa régression.
- Caractères structuraux.
- Radiographie de l'appendice.


DEUXIÈME PARTIE

Étiologie.

La *deuxième partie* est consacrée à discuter le problème si complexe de l'*Étiologie*. L'*appendicite* y est envisagée non seulement au point de vue de ses causes générales, mais aussi au point de vue des facteurs particuliers si nombreux

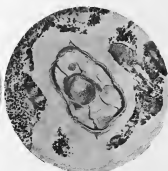
qui ont été tour à tour inéminés. Trois points surtout ont été traités avec tous les développements que comportaient leur actualité et les discussions qui se sont élevées à leur sujet :

- a) Le rôle des calculs stercoraux qui agissent plus par les microbes qu'ils contiennent que par leur propre volume.
- b) Le rôle du traumatisme.
- c) Le rôle des vers intestinaux.



(Fig. XXXII.)

Appendicite à oxyure. On voit le parasite au centre d'un abcès en partie évacué.



(Fig. XXXIII.)

Même coupe que la figure XXXII à un plus fort grossissement.

(Préparations faites au Laboratoire de Parasitologie de la Faculté)

Un chapitre spécial a été consacré également à discuter les rapports réciproques des inflammations de l'appendice et du cæcum et à réhabiliter, avec pièces à l'appui, l'ancienne typhlite injustement oubliée.

CHAPITRE II. — Causes générales.

- Races. — Pays. — Alimentation.
- Sexe.
- Age.
- Hérédité : Appendicite familiale.
- Epidémicité : grippe et appendicite.

CHAPITRE III. — Appendicite et traumatisme.

- Données statistiques et définition.
- Nature des traumatismes.
- Pathogénie } Données expérimentales.
- } Données cliniques.
- Evolution.

CHAPITRE IV. — Corps étrangers et calculs.

Corps étrangers.
Calculs stercoraux.

CHAPITRE V. — Appendicite et parasites intestinaux.

Histoire, Agents parasitaires.
Fréquence.
Caractères spéciaux aux appendices parasités.
Considérations cliniques, diagnostiques et thérapeutiques.

CHAPITRE VI. — Appendicite et affections du tube digestif.

Entérites spécifiques et appendicite.
Entéro-colite et appendicite.

CHAPITRE VII. — Typhlite ou appendicite ?

CHAPITRE VIII. — Rapports de l'appendicite avec les maladies des organes voisins.

Appendicite et affections utéro-annexielles.
Appendicite et puerpéralité.
Appendicite et lésions du rein.
Appendicite et lésions du psoas.
Appendicite et lésions des voies biliaires.

CHAPITRE IX. — Appendicite et maladies générales.

Appendicite et pneumonie.
Appendicite et angine.
Appendicite et adénosclérose.
Appendicite et oreillons.
Appendicite et rhumatisme.
Appendicite et érysipèle.
Appendicite et furonculose.
Appendicite et septico-pyohémie.
Appendicite et fièvres éruptives.
Appendicite et syphilis.

CHAPITRE X. — Microbiologie de l'appendicite.

TROISIÈME PARTIE

Anatomie pathologique et pathogénie.

La *troisième partie* comporte un court exposé des lésions bien connues et partout décrites de l'appendicite au cours d'une crise aiguë. Mais ces lésions ayant servi, en grande partie, à édifier les *théories pathogéniques*, c'est à leur lumière que celles-ci sont exposées et discutées.

CHAPITRE XI. — Lésions et théories explicatives.

- Lesions macroscopiques et microscopiques.
- Théories pathogéniques.
- Théorie mécanique.
- Théorie de la cavité close.
- Théorie de l'infection d'origine intestinale.
- Théorie de l'infection par voie sanguine.
- Théorie de l'origine péritonéale de l'appendicite.
- Lésions de voisinage.

•
•

QUATRIÈME PARTIE

Formes cliniques de l'appendicite aiguë.

Dans la *quatrième partie*, la plus longue, sont étudiés d'abord les *symptômes classiques et isolés de la crise appendiculaire aiguë*, puis les *syndromes* ou *types cliniques* si variés auxquels donnent lieu leurs groupements et leurs associations. Plusieurs chapitres ont été consacrés à mettre au point les acquisitions récentes sur certaines formes de la maladie, telles : l'appendicite rétrocaecale et méso-cœliaque, l'appendicite pelvienne et l'appendicite chez les sujets âgés. La leucocytose dans l'appendicite est l'objet de longs développements.

CHAPITRE XII. — Symptômes généraux de l'appendicite aiguë.

- La douleur.
- La défense de la paroi.
- Les troubles digestifs.
- La fièvre.
- L'état du pouls.
- Les modifications du sang.
- L'aspect général.

CHAPITRE XIII. — La colique appendiculaire et la crise hémalgue.

CHAPITRE XIV. — La péritonite progressive.

CHAPITRE XV. — La péritonite généralisée.

CHAPITRE XVI. — La péritonite localisée : péritonite plastique, plastron, abcès.

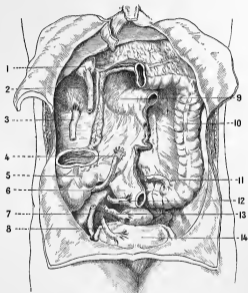
CHAPITRE XVII. — Appendicites postérieures : rétro-cœcale, rétro-colique, intra et extra-péritonéales.

- Forme aiguë.
- Forme subaiguë avec abcès enkysté.
- Forme infectante et toxique.
- Abcès iléo-lombaire sous-péritonéal.
- Iléo-psorte appendiculaire.

CHAPITRE XVIII. — Appendicite à évolution pévicque.

CHAPITRE XIX. — Appendicite méso-colique.

CHAPITRE XX. — Appendicite à gauche.



(Fig. XXXIV.)

Positions diverses de l'appendice adhérent :

- 1) Adhérence à la Vésicule. — 2) Adhérence à la Capsule du Rein (2). — 4) Adhérence au Mé-
sentère. — 3) Cecum et (10) Iléon. — 7) Appendice engagé dans une hernie crurale. — 8) Adhé-
rence à la Vessie (14). — 5) Duodénum et (12) Côlon descendant. — 11) Adhérence à
FS Sigeus. — 12) Adhérence à l'Iléon — 13) Adhérence à l'Uterus.

CHAPITRE XXI. — Appendicite chez les sujets âgés.

Lésions.

Symptômes.

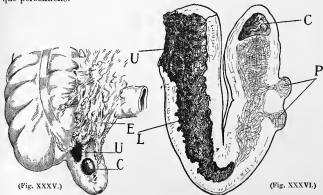
Pronostic et complications.

CHAPITRE XXII. — Appendicites herniales et étranglements de l'appendice.

CINQUIÈME PARTIE

Complications de l'appendicite aiguë.

La cinquième partie a trait aux *complications de l'appendicite* : elle ne le cède pas en importance à la précédente, tant sont nombreux et polymorphes les accidents qui peuvent accompagner ou suivre de près l'attaque aiguë d'appendicite. Complications suppuratives locales et à distance, migrations, ouvertures et localisations anormales d'abcès, — accidents toxiques purs ou associés à des phénomènes de septicopyhémie, — Toutes ces éventualités sont envisagées et illustrées d'observations nombreuses, presque toutes empruntées à notre pratique personnelle.



Appendicite gangrèneuse avec calcul (C) en dehors de l'ulcération (U). L'épiploon (E) est venu s'accrocher au voisinage de la lésion.

L'appendice de la figure précédente, avec l'ulcération (U) et les lésions de la muqueuse (L). La portion distale de l'appendice est presque complètement oblitérée par la cicatrice d'anciennes lésions qui avaient perforé l'appendice en P. La pointe de l'appendice est occupée par une petite cavité close, tapissée de muqueuse et non infectée.

CHAPITRE XXIII. — Complications d'ordre suppuratif.

Abscès à distance intra-péritonéaux.

Adénites péri-appendiculaires.

CHAPITRE XXIV. — Abscès sous-phrénique et pleurésie appendiculaire.

CHAPITRE XXV. — Abscès du foie et de la rate.

CHAPITRE XXVI. — Migration des abcès.

CHAPITRE XXVII. — Abscès sous-péritonéaux, paratubaux et extra-abdominaux.

CHAPITRE XXVIII. — Complications infectieuses et toxiques sans suppuration.
Appendicite toxique

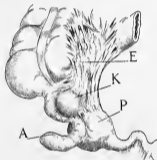
CHAPITRE XXIX. — Complications vasculaires.

CHAPITRE XXX. — Complications nerveuses.

CHAPITRE XXXI. — Appendicites complexes.

Appendicite et puerpéralité.

Appendicite et cholécystite, annexite, sigmoidite, diverticulite.



(Fig. XXXVII.)

Appendicite et annexite.

L'Appendice (A) est accolé au pavillon (P) de la trompe, fermé et distendu par du pus.
Kyste inflammatoire (K) partiellement recouvert par l'épiploon (E).

SIXIÈME PARTIE

Diagnostic de l'appendicite aiguë

La sixième partie comporte l'exposé diagnostique des symptômes cardinaux, auxquels on reconnaîtra une crise d'appendicite aiguë, et l'étude détaillée des affections qui peuvent la simuler, soit par leurs signes généraux, soit par leurs signes locaux. Les aspects multiples de l'appendicite aiguë ont donné à cette partie une valeur considérable et ont nécessité une classification à la fois rigoureuse pour ne rien omettre, et assez souple pour s'adapter aux éventualités des divers cas cliniques.

CHAPITRE XXXII. — Diagnostic de la crise douloureuse.

- Diagnostic des onliques.
- Appendicite et fièvre typhoïde.
- Appendicite et syndromes gastrique, pancréatique, duodénal, etc.

CHAPITRE XXXIII. — Diagnostic de l'appendicite aiguë avec masse perceptible.

- Formes à siège normal.
- Appendicite à gauche.
- Formes hautes.
- Diagnostic de l'appendicite pelvienne.

• •

SEPTIÈME PARTIE

Appendicite et Tuberculose.

La *septième partie* paraît, de prime abord, s'éloigner de l'objet de cette étude, puisqu'elle traite des *rapports de l'appendicite avec la tuberculose*. Cette divergence n'est qu'apparente, car la tuberculose est capable de provoquer ou de simuler entièrement la crise d'appendicite aiguë. D'autre part, sa concomitance imprime à celle-ci des caractères particuliers et comporte des déductions thérapeutiques d'un très grand intérêt pratique. Enfin, la notion récente de la tuberculose inflammatoire de Poncet vient encore apporter un élément nouveau dans l'étude des relations de l'infection tuberculeuse avec les inflammations péritonéo-intestinales et appendiculaires.

CHAPITRE XXXIV. — Étude anatomo-clinique de la tuberculose appendiculaire et des manifestations de l'appendicite chez les tuberculeux.

- La tuberculose de l'appendice au point de vue anatomique.
- Les manifestations cliniques de la tuberculose appendiculaire.
- Conclusions thérapeutiques.

• •

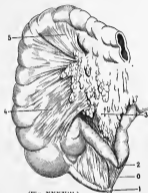
HUITIÈME PARTIE

Appendicite chronique.

La *huitième partie* est consacrée à un sujet à peine ébauché il y a quelques années et dont les traits principaux sont actuellement encore tout fraîchement tracés. Il s'agit de l'*appendicite chronique*, qui apparaît de plus en plus constante à l'origine de toutes les déterminations aiguës dont l'appendice peut

être le siège. La description de ses lésions, de ses types cliniques était, l'année dernière encore, à l'ordre du jour du Congrès de Chirurgie, et aucune étude d'ensemble un peu documentée ne lui avait été consacrée. Nous signalons spécialement les lésions diverticulaires auxquelles peut donner lieu, dans certaines conditions, l'altération chronique de l'appendice en même temps que les accidents engendrés par ce que l'on a appelé les diverticulites.

C'est un côté nouveau intéressant et peu connu de la pathologie de l'appendice.



(Fig. XXXVIII.)

Appendicite chronique avec adhérence (4) de la pointe (1), couvant l'iléon (2), Epiploïte (3), Péricolite membranaire (4) et confluence de l'angle colique droit (5).

CHAPITRE XXXV. — Définition et lésions.

CHAPITRE XXXVI. — Description clinique.

CHAPITRE XXXVII. — Complications et diagnostic.

• •

NEUVIÈME PARTIE

Appendicite chez l'enfant

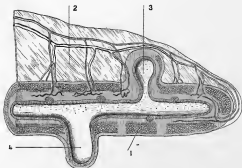
La neuvième partie est intitulée : *De l'appendicite chez le nourrisson et chez l'enfant*. Dans le premier âge, l'appendicite apparaît sous les formes les plus déconcertantes et les plus redoutables. L'enfance n'échappe pas à la forme chro-

nique de la maladie, qui peut revêtir à cet âge les aspects les plus imprévus et donner lieu à des hésitations, à des erreurs de diagnostic très grosses de conséquences en ce qui concerne le développement des jeunes sujets atteints d'appendicite chronique.

CHAPITRE XXXVIII. — Appendicite aiguë chez le nourrisson et l'enfant au-dessous de deux ans.

CHAPITRE XXXIX. — Appendicite aiguë chez l'enfant au-dessus de deux ans.

CHAPITRE XL. — Appendicite chronique chez l'enfant.



(Fig. XXXIX.)

Schéma indiquant le développement et des diverticules congénitaux vrais (3) et faux ou inflammatoires (4) de l'appendice. Couche musculaire en (1) et mésoappendice en (2).

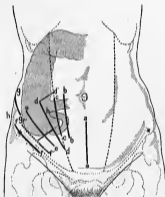
DIXIÈME PARTIE

Traitement.

La dixième partie pourrait à elle seule faire l'objet d'un volume, puisqu'elle prétend résoudre le problème épineux et particulièrement passionnant du traitement de l'appendicite. Sans doute l'accord est fait en ce qui concerne les indications et la technique de l'appendicite à froid; mais il n'en est pas de même pour l'appendicite à chaud. Faut-il opérer de suite, ou laisser refroidir (avec les risques et les périls que comporte toute temporisation)? Faut-il confondre intervention précoce et opération hâtive? Quelle conduite tenir quand, n'ayant

pas assisté au début d'une crise, on est appelé à un moment plus ou moins éloigné de son début? Autant de questions, qui ont soulevé des polémiques ardentes, que l'on a discutées encore cette année à la Société de Chirurgie de Paris, et auxquelles on peut actuellement répondre avec une certaine assurance, d'après des statistiques nombreuses et établies surtout dans ces dix dernières années.

Rien n'était plus utile pour affermir des convictions et dissiper certaines appréhensions en apparence légitimes que de pouvoir réunir des documents opératoires abondants et empruntés à la pratique de chirurgiens très divers. C'est ce but que vise la dernière partie du Traité de l'Appendicite.



(Fig. XL.)

Incisions utilisées pour aborder l'appendice.

a) Incision médiane. — b) Incision de Baile. — c) Incision de Juguier. — d) Incision de Fowler.
e) Incision de Boix, Mac Burney. — f) Incision de Sontenburg. — g) Incision iléo-ombilic d'Estabé.

CHAPITRE XLII. — Traitement de l'appendicite.

Considérations générales.

Prophylaxie de l'appendicite.

Traitement de l'appendicite chronique d'emblée.

Conseils aux appendiculaires après une ou plusieurs crises aiguës.

CHAPITRE XLIII. — Traitement médical pendant la crise aiguë d'appendicite.

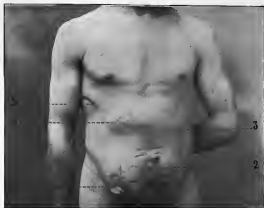CHAPITRE XLIII. — Le traitement chirurgical de l'appendicite aiguë.

L'intervention précoce.

Indications opératoires après la quarante-huitième heure.

Technique de l'intervention dans les quarante-huit premières heures.

Intervention à chaud pour appendicite suppurée.



(Fig. XLII.) Appendicite aiguë ayant présenté successivement :

- 1) Abcès iliaque droit. — 2) Abcès iliaque gauche et pévex. — 3) Abcès périlombal.
- 4) Abcès sous-phrénique. — 5) Empyème droit. — Guérison.

CHAPITRE XLIV. — Technique de l'appendicectomie à froid.

Dans l'appendicite refroidie ou chronique d'emblée.

Au cours d'une autre opération abdominale.

Diagnostic et traitement des lésions de l'appendicite chronique au cours d'une intervention abdominale.

Traitement de l'appendicite chronique coïncidant avec des lésions annexielles.

CHAPITRE XLV. — Traitement de la péritonite aiguë généralisée d'origine appendiculaire.

CHAPITRE XLVI. — Complications post-opératoires dans l'appendicite à chaud.

L'infection continue.

Les hémorragies post-opératoires.

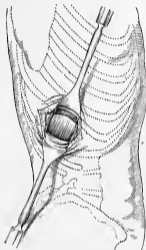
Complications veineuses.

Occlusion intestinale.

Fistules.

Voici les divers points que nous avons traités déjà dans des publications antérieures :

1) **L'occlusion intestinale aiguë, complication tardive de l'appendicite.** (*Bulletin Médical*, 25 mars 1902.)



(Fig. XLII.)

Incision d'un abcès sous-phrénique d'origine appendiculaire, dans le 7^e espace intercostal droit.

2) **Le traitement des abcès pelviens d'origine appendiculaire, en particulier par l'incision rectale.** (En collaboration avec PATEL, *Revue de Gynécologie*, septembre et octobre 1903.)

3) **Les péritonites généralisées d'origine appendiculaire.** (*Bulletin Médical*, 3 août 1904.)

4) **L'opération précoce dans l'appendicite aiguë.** (En collaboration avec ALAMARTINE, *Prosiace Médicale*, 1^{er} juin 1907.)

- 5) **Appendicite et traumatismes.** (En collaboration avec P. VIGNARD, *Lyon Chirurgical*, juin 1911.)
 - 6) **L'appendicite toxique.** (En collaboration avec P. VIGNARD, *Lyon Chirurgical*, 1^{er} mars 1912.)
 - 7) **Le rôle des vers intestinaux dans l'appendicite.** (En collaboration avec P. VIGNARD, *Année Médical*, mars et avril 1912.)
 - 8) **Faut-il opérer à froid l'appendicite après une seule crise aiguë?** (*L'Année Médical*, 1^{er} janvier 1913.)
 - 9) **Technique de l'appendicectomie à froid.** (En collaboration avec P. VIGNARD, *L'Année Médical*, février et avril 1913.)
 - 10) **Diverticules et kystes de l'appendice.** (*Practica Médicale*, 12 avril 1913.)
 - 11) **Appendice et tuberculose.** (BÉNAUD et ALAMARTINE, *Lyon Chirurgical*, 1^{er} mai 1913.)
 - 12) **Absence congénitale de l'appendice et syndrome appendiculaire aigu.** (BÉNAUD et BECHE, *Practica Médicale*, 28 juin 1913.)
-

La Tuberculose intestinale.

Depuis vingt-cinq ans, l'ancienne notion classique de la tuberculose intestinale, *lésion secondaire, diffuse, à tendances uniquement destructives*, donc incurable, a été heureusement modifiée en faveur d'un pronostic plus bénin. Les chirurgiens (Hartmann et Pilliet) ont montré que nombre de prétendues tumeurs et de rétrécissements isolés ou multiples de l'intestin reconnaissent la tuberculose pour origine et sont susceptibles de guérir, non seulement après une extirpation, mais après de simples opérations palliatives.

J'ai eu l'occasion d'opérer en moins de deux ans (1901-1903), chez des enfants, une série de quatre cas de ces tuberculoses intestinales localisées : deux cas de sténoses multiples de l'intestin grêle, un cas de sténoses de l'iléon avec volumineuse adénopathie mésentérique, un cas de sténose avec invagination iléo-cæcale. Je publiai, en 1904, mes premières recherches sur

La tuberculose intestinale, cause d'invagination (Sémaine médicale, 27 avril 1904).

en montrant que l'invagination complique surtout les tuberculoses néoplasiques ou sténosantes incomplètes de la fin de l'iléon et du segment iléo-cæcal. La lésion bacillaire constitue la zone relativement résistante sur laquelle s'exercent les contractions du segment sus-jacent pour la projeter dans le segment d'aval. Ces invaginations sont souvent frustes, à crises répétées, avant de s'étrangler définitivement.

En collaboration avec René Leriche, j'ai étudié :

Les sténoses tuberculeuses de l'intestin grêle chez l'enfant (Revue de Chirurgie, août-septembre 1904).

Ces sténoses bacillaires des jeunes, localisées de préférence, comme chez l'adulte, au niveau de l'iléon, sont souvent multiples, et provoquent une réaction ganglionnaire mésentérique toujours considérable. Parfois seule la tuméfaction mésentérique est perceptible à l'examen extérieur. La concomitance de lésions pulmonaires est moins habituelle chez les enfants que chez les adultes. Aussi ces petits malades offrent-ils plus de résistance, et l'on obtient chez eux des résultats thérapeutiques habituellement satisfaisants, même en ayant recours aux seules interventions palliatives.

Puis, reprenant avec mon collègue et ami Patel, à un point de vue plus général, la question des tuberculoses chirurgicales de l'intestin grêle, qui avait fait l'objet de sa thèse en 1902, nous avons publié de concert, en 1905, dans *l'Encyclopédie scientifique des Able-Mémoire*, notre livre sur :

Les formes chirurgicales de la tuberculose intestinale.

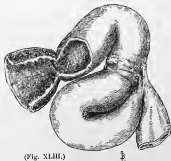
(BÉRAND et PAYEL. — 1 vol. de 190 pages, avec 4 figures dans le texte. — Masson, éditeur, Paris, 1905.)

Voici le plan général de cet ouvrage dont nous donnons en résumé l'indication des principaux paragraphes :

PREMIÈRE PARTIE

Pathogénie.

Les modes d'infection de l'intestin par la tuberculose relèvent de la voie sanguine ou d'infections directes par la muqueuse. — La tuberculose de l'intestin peut être primitive : des preuves en sont fournies par les autopsies, les biopsies, le laboratoire et la clinique.



(Fig. XLIII.)

Sténoses tuberculeuses multiples de l'intestin grêle, compliquées d'une occlusion par coalescence d'une anse sous-jacente, adhérente à l'un des rétrécissements.

DEUXIÈME PARTIE

Anatomie pathologique.

1^o LÉSIONS ÉLÉMENTAIRES. — A) *Tuberculose cicatricielle et ulcéro-cicatricielle.* — Quels sont les modes de cicatrisation des ulcérations bacillaires ? —

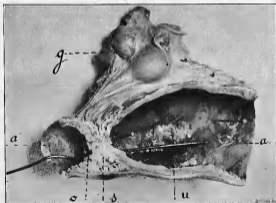
Conditions favorables à cette cicatrisation. — Formation et caractères anatomiques de la sténose cicatricielle. — Nombre de rétrécissements dits inflammatoires sont en rapport avec la tuberculose.

B) Tuberculose hypertrophique. — Ses caractères généraux macroscopiques et microscopiques. — Ses localisations habituelles.

2° LOCALISATIONS. — *a)* Sur l'intestin grêle, prédominance de la forme sténosante avec des rétrécissements souvent multiples. — Modifications de l'intestin au voisinage des sténoses: l'œdème pseudo-hypertrophique en amont. Lieu d'élection: iléon.

b) Sur le gros intestin, le lieu d'élection est le cæcum, où l'on observe parfois des tuberculoses cicatricielles et ulcéro-cicatricielles, mais plus habituellement des tuberculoses hypertrophiques. — Les localisations sont plus rares sur les côlons et sur l'S iliaque. — Prévalence relative des localisations rectales: le rétrécissement inflammatoire du rectum, tuberculose ou syphilis.

c) Les localisations entéro-péritonéales. — La tumeur tuberculeuse. — Son évolution.



(Fig. XLIV.)

Pièce de résection intestinale pour sténose tuberculeuse très serrée de l'iléon. — *a* Segment intestinal dilaté et épaisi en amont. — *a'* Segment adhérent en aval. — *s* Orifice de communication très étroit, diaphragmé. — *g* Ganglions mésentériques envahis.

TROISIÈME PARTIE

Caractères cliniques.

1° INTESTIN GRÊLE. — A) *Symptômes et évolution des sténoses tuberculeuses, cicatricielles ou hypertrophiques.* Variétés du début : signes à la période d'état : l'accès douloureux; le syndrome de Kœnig; les troubles en dehors de l'accès. — Principales formes cliniques et variétés de terminaison.

B) Signes de la tuberculose entéro-péritonéale de l'intestin grêle, à la période de début, à la période d'état; leur terminaison.

2° GROS INTESTIN. — A) *Symptômes et évolution des tuberculoses du caecum dans leurs formes diverses, cicatricielle, ulcéro-cicatricielle et hypertrophique.* — La tumeur inflammatoire du caecum. — Les formes ulcérées de l'iléon et du caecum; leurs infections secondaires : suppuration et fistulisation.

B) Signes des localisations rares de la tuberculose du gros intestin sur le colon et l'S iliaque.

3° COMPLICATIONS. — Outre les signes habituels d'occlusion chronique ou subaiguë, les *occlusions* aiguës sont fréquentes et multiples dans leurs causes (occlusions pariétales, par brides, coudures, etc.). — Les perforations. — La péritonite par perforation.

QUATRIÈME PARTIE

Diagnostic.

Il est souvent difficile, à la phase de début, de dépister la sténose, son siège, sa nature, surtout quand l'examen ne révèle pas de tumeur. — Est-elle unique? Y en a-t-il plusieurs? — Valeur du syndrome de Kœnig, de la radiographie.

CINQUIÈME PARTIE

Traitement.

De beaucoup le plus important pour le chirurgien, ce chapitre thérapeutique a été écrit par nous presque exclusivement au point de vue opératoire. Pourtant, les indications du traitement médical, de l'héliothérapie, etc., n'ont pas été négligées.

1° *Les méthodes chirurgicales* consistent : dans la *laparotomie* simple, à laquelle on doit parfois des résultats inespérés, même dans des formes ulcéro-cancéreuses ; — l'*entéroplastie*, rarement indiquée et seulement pour les sténoses éteintes ; — l'*entérectomie*, qui reste l'intervention de choix toutes les fois qu'on peut enlever totalement la lésion, et en un bloc. Elle nous a donné nos plus beaux succès dans les sténoses du grêle ou dans la forme hypertrophique iléo-cæcale.

Quand l'opération radicale est impossible ou comporterait des manœuvres trop laborieuses, les interventions palliatives : *entéro-anastomose*, *exclusion intestinale*, rendent les plus grands services et peuvent assurer des guérisons définitives par la simple dérivation des matières et la mise au repos de l'anse malade.

2° *Les indications opératoires* sont tirées naturellement autant de l'état général, souvent précaire, que de la forme anatomique des lésions, — de leur limitation ou de leur diffusion, — de leur caractère sténosant ou hypertrophique, — de leur siège sur un segment mobilisable ou fixé de l'intestin.

Le pronostic et les résultats statistiques de telles interventions sont exposés à la fin de ce chapitre.

3° *Le traitement des complications* termine la partie thérapeutique, avec un parallèle entre l'anus contre nature et la laparotomie dans l'occlusion aiguë. Ce sont là des moyens trop souvent illusoire de remédier aux suites des perforations.

. . .

Depuis la publication de cet ouvrage, nous avons eu l'occasion d'exposer le complément de nos observations dans plusieurs communications aux Congrès et aux Sociétés médicales de Lyon (voir l'Index chronologique), dans un *Rapport au Congrès international de la Tuberculose* (Paris, 1905), et dans un *Rapport au Congrès de Lyon pour l'avancement des Sciences* (1905).

Les résultats éloignés de nos interventions pour tuberculose chirurgicale de l'intestin ont été publiés par nous au *Congrès Français de Chirurgie* (1907), et dans la thèse de Pellier (Lyon, 1907-1908).

Parmi les faits plus démonstratifs que nous avons recueillis, nous devons signaler spécialement :

a) Une sténose totale de l'intestin grêle dont la lumière était réduite à un diaphragme de 3 millimètres de diamètre : entérectomie. Guérison.

b) Des rétrécissements tuberculeux multiples du jéjunum et de l'iléon chez une tuberculeuse pulmonaire. Des entéro-anastomoses multiples étagées entre les points rétrécis procurèrent une survie d'un an.

(Présentations à la Société de Chirurgie de Lyon, 1910 et 1912.)

Occlusion intestinale.

A propos des formes chirurgicales de la *tuberculose de l'intestin*, nous avons décrit toutes les occlusions qui peuvent survenir au cours de cette affection.

La *tuberculose annexielle* peut, elle aussi, provoquer des obstructions de l'intestin, ainsi que nous en avons donné des exemples dans la thèse d'Olivier (Lyon 1911). Un des plus curieux fut une

Occlusion aiguë due à une collection de polypéritonite enkystée autour d'annexes tuberculeuses. (Société de Chirurgie de Lyon, 4 mai 1911.)

. . .

Nous avons envisagé plus spécialement quelques types d'occlusions :

a) De l'occlusion intestinale par le diverticule de Meckel (L. Béran et X. Drillon. — *Revue de Chirurgie*, juin-juillet 1909, avec 9 figures dans le texte, et thèse de Nisoun, Lyon 1900).

Quand il devient un agent d'occlusion, le diverticule de Meckel peut être libre à l'intérieur de la cavité péritonéale, ou, beaucoup plus souvent, adhérent par disposition congénitale, soit à la paroi abdominale, au voisinage de l'ombilic, soit au mésentère, soit à une autre anse intestinale, soit à un sac herniaire. Ce diverticule se rencontre environ chez 1 sujet pour 50.

Les *diverticules libres* donnent, par ordre de fréquence, des obstructions par invagination, par nœud de l'intestin, par torsions du mésentère, par coutures.

Les *diverticules adhérents ou fixés*, beaucoup plus dangereux, agissent par traction directe et par couture de l'anse, par écrasement de l'intestin sous le diverticule tendu, par torsion du mésentère et nœud de l'intestin, par bride formant anneau autour d'une ou de plusieurs anses.

D'ordinaire, ces occlusions sont aiguës, à symptômes dramatiques. Siégeant surtout sur l'intestin grêle, elles éclatent sans prodromes, avec de vives douleurs, avec un arrêt absolu des matières et des gaz, des vomissements rapidement fécaloïdes, de l'anurie précoce. Elles se terminent presque toujours par la mort (gangrène, perforation intestinale, péritonite, collapsus).

D'un diagnostic délicat en tant que nature, elles imposent, par leur syndrome typique, l'intervention sans retard. Le traitement chirurgical doit être institué dès le premier jour, si des lavements huileux ou gazeux prudents n'ont ramené ni matières ni gaz.

La *laparotomie médiane* est l'opération de choix, qui permettra souvent de détruire l'obstacle, avec ou sans résection des anses douteuses. Dans les cas urgents ou trop graves, on ouvrira rapidement un anus contre nature temporaire.

En 1913, nous avons rapporté de nouveau à la Société de Chirurgie de Lyon deux observations où des diverticules de Meckel libres n'avaient provoqué que des incidents d'occlusion subaiguë peu caractérisés.

b) De l'occlusion intestinale par torsion du mésentère (volvulus de l'intestin grêle). (Communication au Congrès français de Chirurgie, octobre 1899. — L. BÉNAUD et X. DELORE.)

D'après quelques cas opérés par nous au service de garde (dont un volvulus de l'intestin grêle presque entier), nous avons présenté la pathogénie, les signes et le traitement de ces accidents qui sont d'un diagnostic difficile. Si on en soupçonne l'origine, et même en cas de doute, on doit recourir bien vite à la laparotomie médiane, à moins qu'il ne s'agisse de sujets porteurs de hernies volumineuses et irréductibles : c'est alors la hernio-laparotomie qui s'impose. L'anus contre nature qu'il faudrait établir assez haut sur l'iléon est un pis aller à éviter.

Même après une intervention précoce et correcte, la mortalité reste élevée.

c) Les occlusions intestinales par cordure de l'angle colique gauche (L. BÉNAUD et M. PATEL, *Revue de Chirurgie*, 10 mai 1903, et thèse de Joseph FRAMIN, Lyon 1903.)

Bien que les occlusions par brides inflammatoires soient les plus fréquentes en dehors du cancer, au niveau du coude gauche du côlon, il existe cependant une *occlusion véritablement essentielle* sur ce segment du gros intestin.

La ptose du côlon transverse exagère une disposition de l'angle gauche déjà défavorable à la circulation des matières. D'après les considérations anatomiques et physiologiques que nous avons exposées, les accidents ont d'autant plus de chances de se produire que le ligament phréno-colique est plus étroit et réduit à un simple faisceau s'attachant seulement à l'extrême sommet de l'angle colique. L'embarras stercoral, le spasme ou la parésie intestinale sont des conditions déterminantes de premier ordre.

Dans le tableau symptomatique, la douleur au niveau de la 7^e ou 8^e côte gauche semble être le seul signe qui permette de songer à un obstacle portant à ce niveau. Il faudra tenir compte aussi des formes frustes, justiciables d'une thérapeutique spéciale.

La laparotomie permet seule de fixer le diagnostic du siège et de la nature de la lésion. Si l'on ne constate ni brides ni épaissement symptomatique d'un néoplasme, on pensera à l'occlusion essentielle au niveau de l'angle splénique.

L'obstacle une fois déterminé, on pourra essayer de le contourner par l'entéro-anastomose latérale. La colopexie, qui replace le côlon dans sa situation normale, suffira quelquefois à faire disparaître les accidents. Elle pourra être employée dans les ptoses fixées, même avec l'entéro-anastomose, pour prévenir le retour de nouveaux accès.

Les *occlusions consécutives à l'appendicite* sont l'objet d'une longue description dans notre Traité de l'Appendicite (v. page 77), qu'il s'agisse d'occlusions primitives, au cours de l'appendicite aiguë ou chronique, ou d'occlusions post-opératoires plus ou moins précoces.

En 1902, nous avons consacré une leçon, dans le *Bulletin Médical*, aux

Occlusions intestinales aiguës et complexes, apparaissant très tardivement après des crises d'appendicite.

Quelques types de sigmoïdite (Congrès français de Chirurgie, octobre 1913.)

a) Sigmoïdite aiguë.

J'ai observé en dix ans quatre cas de suppurations pélviques gauches d'origine intestinale, dont le point de départ sigmoïdien semblait probable par les antécédents, par l'âge des malades et par les symptômes de constipation, d'entérite muco-membraneuse et de douleurs préalables au niveau du segment coliliaque perceptible en corde. Deux fois seulement, à l'incision de l'abcès au-dessus de l'arcade de Fallope, je trouvai l'anse sigmoïde épaissie, cartonnée, rouge, livide ; dans un cas, une perforation rappelait le bourbillon d'un furoncle.

Dans deux autres faits plus intéressants, l'abcès, constitué par du pus glaireux d'odeur stercocœle, évolua comme un phlegmon péri-néphrétique, pointant dans le triangle de Jean-Louis Petit et remontant dans le flanc gauche. Au premier abord, le diagnostic de phlegmon péri-néphrétique gauche paraissait d'autant plus vraisemblable, que le rein gauche semblait lui-même augmenté de volume, était douloureux à la pression, et qu'il y avait de l'albumine dans les urines. Mais, il

s'agissait de malades âgés respectivement de 55 ans et de 65 ans, atteints depuis longtemps de constipation invétérée avec coliques glaireuses. Pendant plusieurs semaines, après l'évacuation de ces abcès par une incision lombaire, il subsista dans la fosse iliaque gauche une masse allongée, douloureuse, qui nous avait fait ensuite penser à un cancer infecté, mais qui se résolut peu à peu. Un de ces malades, opéré il y a trois ans, a été revu en bonne santé, il y a quelques mois.

b) Sigmoidite chronique.

La forme « médicale » nous a paru assez fréquente : l'anse oméga atone, plus ou moins dilatée et douloureuse, ne provoque pas d'ordinaire de troubles de canalisation suffisants pour qu'une intervention chirurgicale s'impose ; les accidents inflammatoires n'aboutissent pas à une pseudo-tumeur ou à une sténose.

J'ai observé aussi deux cas de sigmoidite chronique sténosante :

Le premier, chez un homme de 61 ans, obèse, glycosurique qui présentait depuis plusieurs mois de la constipation progressive alternant avec des débâcles diarrhéiques et qui souffrait dans la fosse iliaque gauche, au niveau d'une tuméfaction mal délimitable à cause de l'épaisseur de la paroi. Pensant à un cancer sténosant, je fis une laparotomie iliaque gauche, qui conduisit sur une bride fibreuse, enserrant la première portion de l'anse sigmoïde accolée elle-même étroitement à la paroi postérieure de l'abdomen par une plaque indurée. Cette zone était noyée dans une masse de fibro-lipomatose. Une résection de l'intestin eût été extrêmement laborieuse et dangereuse chez ce sujet. Je me bornai à sectionner la corde de péri-sigmoïdite et à faire un anus caecal. Au bout de quatre mois, toute douleur et tout empatement ayant disparu à gauche, et les matières tendant à s'écouler de plus en plus par les voies naturelles, je fis la cure radicale de l'anus caecal. Ce malade, opéré en 1908, est mort en 1913 d'une hémorragie cérébrale.

Dans le deuxième cas, également, chez un homme où le diagnostic de cancer sigmoïdien paraissait encore plus évident, je fis une résection en deux temps de l'anse extériorisée, en laissant un anus contre nature à cause d'une induration qui avait semblé suspecte dans le mésentère et qui faisait craindre une récidive. L'examen histologique démontra pourtant qu'il s'agissait là encore d'une sigmoidite chronique sténosante, sans traces d'éléments néoplasiques.

Chirurgie du Rectum.

Nous avons étudié pendant 3 ans (de 1907 à 1910), en vue de la thèse de Chalié (Lyon 1910), où l'on trouvera le détail de tous les faits résumés ci-dessous, les diverses techniques utilisables dans le *traitement du Cancer du Rectum*, les indications de ces procédés, les complications spontanées et les accidents post-opératoires que l'on peut observer dans cette affection.

La technique à laquelle nous nous sommes arrêtés dans la plupart des 27 cas opérés par nous, a été celle de Kocher; c'est une modification de l'ancienne méthode de Lisfranc, avec résection du coccyx et ablation en bloc du rectum néoplasique, préalablement obturé au niveau de l'anus par une suture. Depuis 3 ans, notre mortalité post-opératoire a été nulle dans tous les cas où nous avons pratiqué l'opération en deux temps, avec anus contre nature préalable suivant les indications de M. le professeur Maurice Pollosson.

Voici quelques-uns des articles consacrés à ce sujet :

a) *Etude critique de la dérivation préalable, temporaire ou définitive, des matières dans le traitement chirurgical du cancer du rectum.* (L. BÉCARD et A. CHALIÉ, *Lyon Chirurgical*, 1^{er} novembre 1909.)

Nous soutenons que l'anus préalable s'impose toutes les fois que le malade présente de l'obstruction chronique et à plus forte raison de l'occlusion vraie, ainsi que chez tous les sujets dont l'état général laisse à désirer. L'indication en est particulièrement nette dans les cancers du haut rectum, difficilement explorables, adhérents ou trop étendus.

L'anus iliaque gauche doit être préféré à la caecostomie ou à l'anus colique transverse, car on peut, en l'établissant, explorer le petit bassin et délimiter parfois la tumeur, tout en assurant un barrage solide aux matières par un *anus en canon de fusil*, établi aussi près que possible de l'union du colon descendant avec l'S iliaque.

Bien que cet anus iliaque doive être d'ordinaire définitif, comme le recommande M. Maurice Pollosson, il est inutile de l'établir terminal d'emblée, de façon à pouvoir pratiquer des lavages du bout inférieur.

Si l'on doit plus tard supprimer cet anus, ce sera par une résection avec anastomose termino-terminale à la suture.

Dans les cas inopérables l'anus contre nature, même quand il est caecal, peut donner des survies très prolongées (un cas personnel de 5 ans).

b) Sur les grands prolapsus dans les anus contre nature (L. BÉCARD et A. CHALIER, *Lyon Chirurgical*, 1^{er} avril 1909.)

Tous les anus iliaques, terminaux ou latéraux, sont exposés à cet accident, qui peut nécessiter une résection secondaire du prolapsus étranglé (observation personnelle). Pour l'éviter, il faut faire l'anus aussi près que possible du côlon descendant, fixer largement le méso-iliaque à la paroi et reconstituer solidement celle-ci autour de l'anse ouverte au dehors.

c) Les complications urinaires au cours du cancer du rectum et les indications opératoires qui en découlent (L. BÉCARD et J. MURARD, *Lyon Chirurgical*, 1^{er} janvier 1912, et thèse de Bernard, Lyon 1912.)

I. — ANATOMIQUEMENT : Les complications urinaires au cours du néoplasme colo-rectal, peuvent tenir à l'une des causes ci-dessous :

- a) *Coprostase simple* et rétention d'urine par compression (exceptionnel).
- b) *Abscès périnéoplasique*, qui s'évacue dans la vessie ou qui, déjà incisé par l'abdomen, ulcère secondairement le réservoir urinaire.
- c) *Envahissement direct de la vessie*, plus fréquent chez l'homme que chez la femme, au cours des cancers du rectum, de l'S iliaque prolapsée, parfois même du cæcum.
- d) *Fistule colo-vésicale*. Peu fréquente.

Le siège de la fistule sur l'intestin occupait 23 fois le rectum, 7 fois l'S iliaque, 3 fois le côlon, 1 fois le cæcum et 1 fois le grêle, sur 35 cas de Pascal.

La communication s'établit, soit par un large abouchement, soit par un trajet fistuleux, soit par une poche d'abcès intermédiaire où d'autres parties de l'intestin peuvent s'ulcérer à leur tour. Ces fistules déterminent des lésions graves et rapides de l'appareil urinaire : ulcérations, nécrose, calcification et rétraction de la vessie, infection ascendante des reins.

- e) *Urètre envahi* dans le cancer rectal de l'homme.
- f) *Urètre lésé* surtout dans le cancer rectal de l'homme, soit par envahissement direct, soit par métastases échelonnées (d'où compression et déviation, mais perforation rare).
- g) *Reins*. Néphrite antérieure aggravée par l'infection septique et néoplasique. Rétention septique et abcès milliaire rapides en cas de perforation. Anurie en cas de compression uni ou bilatérale des uretères.

II. — CLINIQUEMENT : Les symptômes très variables, s'ils ne s'imposent pas à l'attention par leur brusquerie ou par des douleurs spéciales, risquent d'être souvent méconnus. On peut ramener ces modalités cliniques à quatre principales :

a) *Signes d'envahissement de l'urètre et du col*. Dysurie, rétention, parfois incontinence vraie par destruction du col.

b) *Signes vésicaux* par cystite de voisinage très douloureuse.

c) *Perforation de la vessie et fistule colo-vésicale*: hématurie et fécalurie, écoulement d'urine par le rectum, cystite intense, fièvre et infection ascendante.

d) *Anurie* plus ou moins brusque.

C'est par le rein que tous ces malades finissent de mourir.

Le diagnostic de ces complications se pose dans deux conditions très dissimilables.

a) *Symptômes urinaires suraigus* : phlegmons périvésicaux, cystite intense, infiltration d'urine — dont l'origine est à chercher dans un néoplasme voisin.

b) *Complications urinaires au cours d'un néoplasme colique dûment constaté*. Même alors, ce diagnostic est intéressant à préciser, car on peut apporter à ces malades un secours palliatif parfois appréciable. Ce qu'il y a de délicat, c'est de déceler par la cystoscopie, par des injections colorées, etc., le siège et la forme des fistules colo-vésicales.

III. — OPÉRATOIREMENT : Dans le cas de *cancer reconnu et jugé inopérable*, avec complication urinaire, c'est à la *dérivation des matières par un anus* en cas de fistule vésicale, à la *néphrotomie* en cas d'anurie que l'on aura recours.

En cas de complications urinaires suraiguës et d'apparence primitive, on peut être amené à une *laparotomie exploratrice*. Dans les cas exceptionnels où le néoplasme est encore très limité, on a pu instituer un traitement radical par l'*ablation de l'S iliaque et l'excision d'un lambeau suspect de vessie*.

Le plus souvent c'est à l'*anus dérivatif* ou à la *néphrotomie* que l'on s'adressera pour pallier la fistule vésicale ou l'anurie. Contre les douleurs vésicales atroces de ces malades, la *cystostomie* et les *divers calmants* seront parfois la seule ressource.

A côté de l'épithélioma du rectum, nous avons étudié :

Le Lymphadénome du Rectum. (L. BÉCARD et A. CHALIER, *Lyon Chirurgical*, juillet 1909, et thèse de MARGAT, Lyon 1909.)

Affection très rare dans cette région, elle est connue seulement par 8 cas indiscutables et peut évoluer sous la forme de polype ou de rétrécissement (observation personnelle).

Elle doit naître aux dépens des éléments réticulés disséminés dans le chorion de la muqueuse.

Notre malade, opéré depuis 2 ans par une résection large du rectum, ne présentait ni récurrence ni métastase.

• •

Rétrécissements tuberculeux du Rectum.

Décrites par nous, dans notre livre sur les Rétrécissements tuberculeux de l'intestin, ces lésions sténosantes nous ont donné l'occasion d'intervenir chez plusieurs malades, soit par des extirpations après la création d'anus contre nature, soit, dans un cas, par la rectotomie postérieure suivie de dilatations à séances espacées, avec un résultat fonctionnel satisfaisant depuis 7 ans (Société de Chirurgie de Lyon, 1909 et 1912).

CHIRURGIE DES ORGANES GÉNITAUX ET URINAIRES

Du cancer musculaire lisse en général (léiomyôme malin) et du cancer musculaire de l'utérus en particulier. (En collaboration avec M. le professeur J. PAVIOT. — *Archives de Médecine expérimentale et d'Anatomie pathologique*, septembre, décembre 1897. — 7 figures.)

J'ai eu l'occasion d'observer dans le service du professeur Fochier six malades atteintes de ces énormes tumeurs solides de l'utérus, de consistance plus ou moins dense, infiltrées par places de sérosité, qui donnent presque à la percussion la sensation de fluctuation kystique, et que l'on étudiait jusqu'alors sous le nom de *myxosarcome*, *sarcome myxoïde*, *sarcome kystique de l'utérus* (Le Bec, Terrillon). Sur les conseils de mon maître, je cherchai à élucider la nature de ces néoplasmes, dont l'évolution clinique est aujourd'hui bien connue.

Presque tous ces cas avaient évolué, d'abord comme des fibromes bénins, avec un temps d'arrêt apparent au moment de la ménopause; puis ils avaient présenté une poussée rapide, se traduisant soit par de nouveaux écoulements sanguins et hydrocélésiques, soit par une augmentation considérable de volume, soit par ces deux signes réunis. C'est une preuve de plus qu'il y a lieu de faire de sérieuses réserves sur la rétrocession habituelle des fibromes utérins après la suppression des règles.

Particulièrement neuves et intéressantes sont les déductions anatomo-pathologiques qui ont pu être tirées de ces faits, sous la direction de M. le professeur Bard, grâce à la collaboration de M. Jean Paviot.

Élargissant le cadre primitif de notre étude, nous avons réuni à nos cas d'autres observations de MM. Tripiet, Condamin et Gouilloud, Langerhans, etc. et nous sommes arrivés à conclure:

- 1) Le terme de *sarcome en général* ne représente pas une entité histologique,

et le démembrement progressif de la classe des sarcomes a marché de pair avec les acquisitions de l'histologie pathologique ;

2) *Il n'y a pas de sarcomes, mais uniquement des tumeurs plus ou moins caractérisées de tissus définis.* Les éléments cellulaires de ces tumeurs, dans leur développement, reproduisent, sous une forme plus ou moins voisine de l'état adulte, les éléments du tissu qui en a été le point de départ. Ce sont les formes trop éloignées du type adulte, et pour lesquelles on n'a pas pu saisir les types de transition, que l'on a englobées à tort dans les sarcomes ;

3) *Le sarcome de l'utérus ne correspond pas à une notion moins fictive et mieux définie que celle des autres sarcomes.* Successivement, d'ailleurs, on en a soutenu, sans preuves suffisantes, l'origine conjonctive (Virchow) qui n'a plus aujourd'hui de défenseurs, l'origine endothéliale (Pillet, Orth, Pfannenstiel, Amann, Coste) qui n'a été retrouvée ni par Pick ni par nous. L'origine musculaire (Bard, Kahlden, Williams, Pick) est la seule capable d'expliquer tous les faits : *il y a un cancer de la fibre musculaire lisse comme de toute espèce cellulaire ;*

4) *Des léiomyômes utérins et gastriques ont donné des métastases* où les observateurs ont reconnu des cellules musculaires lisses, sans cellules dites sarcomateuses (cas de Gouilloud et Mollard, de Brodowski, de Klebs, de Krische, de Langerhans).

5) Si la transformation des cellules myomateuses en cellules sarcomateuses (Pick) est soutenable pour le léiomyôme malin apparaissant dans un ancien et volumineux fibro-myôme, elle ne l'est plus pour ce que l'on appelle le *sarcome d'emblée*. Il faut donc admettre que les fibres-cellules que l'on trouve dans les *sarcomes utérins* ne sont pas les cellules préexistantes de l'utérus, ni les cellules d'un myôme bénin, subissant l'évolution maligne, mais qu'elles *représentent d'emblée un stade évolutif des cellules musculaires lisses embryonnaires* de la tumeur vers la fibre-cellule adulte ;

6) *La prétendue dégénérescence myxoïde, kystique ou colloïde, de certaines tumeurs malignes du muscle utérin, n'est pas une dégénérescence, parce que :* a) Loin d'être des points de diminution de nutrition, ces zones mucœides sont le siège d'un processus d'accroissement très actif ; leur constatation suffit pour affirmer l'accroissement de la tumeur ; — b) C'est dans ces zones qu'apparaissent les cellules les plus petites et les plus embryonnaires de la tumeur ;

7) *L'histogénèse de ces zones myxoïdes, pseudo-kystes, par des oblitérations vasculaires (Pillet) n'est pas soutenable ; ni Pick ni nous-mêmes n'avons constaté ce processus.* On peut, pour les expliquer, admettre *des œdèmes localisés*, réduits à des territoires vasculaire variables, des stases partielles se produi-

sant par écrasement des veines dans la tumeur, les artères plus résistantes continuant l'apport sanguin. Le liquide extravasé est à peu près semblable à celui de l'œdème ordinaire, quand il fait irruption au milieu des cellules adultes. Il se charge, au contraire, de mucine quand il est au contact des cellules jeunes, celles-ci ayant la propriété générale de sécréter de la mucine (Pick).

.*

La castration abdomino-vaginale totale dans le traitement du cancer du vagin. (En collaboration avec R. LANCZE. — Société de Chirurgie de Lyon, 1906.)

En même temps que M. le professeur Auguste Pollosson proposait la castration abdominale avec ablation en bloc par voie haute de l'utérus et du vagin, contre le cancer de cet organe, nous avons étudié et appliqué la technique suivante :

1) Désinfection et cautérisation des bourgeons cancéreux la veille de l'opération :

2) Laparotomie médiane, assez large pour pratiquer la ligature des deux artères hypogastriques et supprimer toute préoccupation d'hémostasie ;

3) Dissection des ligaments larges, des annexes, du paramètre et du vagin poussée aussi bas que possible ;

4) Section de l'isthme utérin en tissu sain, au thermo-cautère, de façon à enlever par voie haute les annexes et le corps de l'utérus, à péritoniser le petit bassin, au-dessus du moignon cervical, et à suturer aussitôt la paroi abdominale ;

5) Extirpation rapide du vagin et du paramètre cervical de bas en haut par la vulve, en vase clos.

Cette technique convient surtout aux tumeurs étendues, ayant leur point de départ dans le segment inférieur du canal vaginal.

.*

Considérations thérapeutiques concernant les tumeurs de l'ovaire particulièrement incluses dans le mésentère. (En collaboration avec M. PATEL. — Communication au Congrès français de Chirurgie, 1909.)

Quand les tumeurs de l'ovaire, surtout les tumeurs solides (fibro-sarcomes), atteignent un volume considérable, elles dédoublent plus ou moins largement le méso de l'S iliaque, ou, parfois à droite, la terminaison du mésentère iléal vers l'angle iléo-cæcal. Nous avons envisagé avec Patel les diverses éventualités qui peuvent alors se produire, et les conditions de vascularisation des anses intestinales à méso dédoublé, après l'ablation de telles tumeurs. Quand celles-ci

peuvent être clivées, le méso est d'ordinaire facilement reconstitué et l'opération terminée sans autre sacrifice. Mais quand la masse ovarique adhère aux lames du méso ou les a envahies partiellement, on peut être contraint à des résections intestinales parfois étendues, ainsi que nous l'avons fait dans un cas personnel.

. . .

De la dégénérescence maligne des kystes dermoïdes de l'ovaire. — (En collaboration avec L. Don. *Gazette hebdomadaire de Médecine et de Chirurgie*, 4 oct. 1896.)

Sur les coupes de kystes dermoïdes de l'ovaire, d'apparence banale, nous avons trouvé des zones en évolution cancéreuse nette. C'est là une curiosité anatomo-pathologique que l'on ne diagnostique guère sur le vivant et qu'il faut bien distinguer des greffes de tissus complexes, sur plusieurs organes, d'un dermoïde qui était primitivement unique, puis qui s'est segmenté durant la vie embryonnaire.

Le tissu cancéreux d'un kyste dermoïde malin n'est constitué que par une seule espèce de cellules, qui est d'ordinaire la cellule épithéliale du revêtement épidermoïde. Bien que le noyau cancéreux reste longtemps inclus dans l'intérieur du kyste, et que l'envahissement des autres organes s'opère surtout par la continuité, le pronostic de cette complication est sévère. La mortalité opératoire ou éloignée (cachexie, récédive) est évalué à 1/3 pour les 20 cas que nous avons colligés (Bard, Trévoux, Krükenberg, Tauffer).

. . .

Tuberculose utéro-annexielle.

Outre les observations que j'ai confiées à Olivier pour la rédaction de sa thèse (Lyon 1911), j'ai eu l'occasion de faire à la Société de Chirurgie de Lyon, depuis 1908, plusieurs communications sur la tuberculose des annexes et sur son traitement chirurgical.

Sauf les deux cas où un abcès chaud pointant dans le Douglas m'avait imposé une colpotomie d'urgence, complétée plus tard d'ailleurs par une *castration abdominale*, c'est à cette dernière intervention que j'ai eu recours, quand les lésions annexielles encore isolées permettaient d'espérer une cure radicale. Même chez des malades où la tuberculose avait largement diffusé dans le péritoine et avait semé de granulations les anses intestinales adhérentes à

des pyosalpinx, la guérison fut obtenue ainsi. Quand l'utérus paraissait sain, ou du moins était peu augmenté de volume et ne manifestait pas ses lésions par des symptômes spéciaux (pertes sanguinolentes), je me suis limité à l'ablation double des annexes, avec ou sans drainage abdominal, en ménageant l'utérus. A ce drainage j'ai préféré habituellement le drainage vaginal après hystérectomie, qui expose moins à des fistules intestinales rebelles.

Pourtant les fistules entéro-vaginales post-opératoires peuvent comporter ici un pronostic grave, quand elles siègent sur l'intestin grêle : dans quelques cas, l'oblitération de tels trajets me parut grandement favorisée par l'héliothérapie, ou, à son défaut, par la *photothérapie intensive* avec exposition directe de l'abdomen aux rayons solaires ou électriques. Cette action de l'héliothérapie fut particulièrement manifeste après une castration pour tuberculose utéro-annexielle avec bacilliose entéro-péritonéale et symphyse étendue de l'iléon ainsi que de l'S iliaque (Société des Sciences Médicales, janvier 1913), — et après l'ablation d'une énorme collection, constituée par un double pyosalpinx à pavillons accolés (Société de Chirurgie, 21 décembre 1911).

J'ai eu l'occasion de signaler également la gravité particulière de certaines tuberculeuses ovariennes suppurées, dont la mortalité soit opératoire, soit tardive, est beaucoup plus élevée que celle de toutes les localisations annexielles primitives.

L'étranglement des tumeurs pelviennes par torsion de leur pédicule.

En 1901, dans la *Gazette des Hôpitaux*, j'ai passé en revue, à l'occasion de quelques cas personnels, les conditions d'étranglement des tumeurs pelviennes par torsion de leur pédicule, les symptômes par lesquels se manifestent de tels accidents et les moyens thérapeutiques dont nous disposons pour les combattre.

Ce sont là des faits aujourd'hui trop connus pour nous arrêter plus longuement, lorsqu'ils évoluent à grand fracas, avec leur syndrome plus ou moins complet de pseudo-occlusions.

En 1908, j'ai présenté à la Société de Chirurgie de Lyon des tumeurs pelviennes à pédicule tordu (fibrome utérin et kyste dermoïde de l'ovaire) qui avaient évolué sans aucun signe d'étranglement ; dans un cas le pédicule tordu à deux tours était pourtant très riche en vaisseaux thrombosés et pauvre sans doute en filets nerveux. Dans l'autre, la torsion n'était que des trois quarts de tour ; mais le pédicule ovarique tordu avait enroulé autour de lui la trompe, dont quelques vaisseaux étaient restés perméables.

Cette année même, à trois mois d'intervalle, j'ai pu constater l'influence des crises aiguës d'appendicite aiguë, pour provoquer la torsion brusque de kystes ovariens ignorés jusque-là.

Parmi tous ces faits, le plus curieux nous a semblé : la torsion concomitante de deux tumeurs végétantes de l'ovaire, la tumeur droite ayant entraîné avec elle, après sa torsion, le cæcum dans le flanc gauche.

•
•

Evolution des tumeurs cutanées multiples en relation avec des kystes de l'ovaire. (Société de Chirurgie de Lyon.)

De 1902 à 1908, j'ai pu suivre chez une malade l'évolution de tumeurs dermiques, ayant une structure fibro-épithéliale intermédiaire entre le kyste dermoïde et le kyste sébacé (Paviot), qui couvraient les téguments d'une femme atteinte d'un volumineux kyste multiloculaire de l'ovaire à contenu colloïde. Après l'extirpation laborieuse de ce kyste, totalement adhérent à la paroi et à l'intestin, la plupart des nodules cutanés avaient rétrogradé et même disparu.

En 1908, une seconde tumeur se développa dans l'autre ovaire ; en même temps, des démangeaisons assez vives se firent sentir sur les bras, les jambes et le thorax, et dans ces régions reparurent de petites tumeurs cutanées, avec les mêmes caractères qu'avant la première opération.

Il y a certainement là une influence des sécrétions internes des cellules néoplasiques de l'ovaire sur la trophicité des glandes cutanées et des cellules de l'épiderme.

•
•

Sur l'utilisation de la leucocytase dans le diagnostic des affections gynécologiques. (En collaboration avec DESGAS, *Journal de Gynécologie et de Chirurgie abdominale*, janvier-février 1903.)

Les résultats de nos recherches sur ce point provenaient de 25 observations classées en 3 catégories : affections suppurées aiguës ou subaiguës ; affections inflammatoires chroniques ; affections inflammatoires éteintes et affections non inflammatoires,

Nous avons conclu :

1) Dans les affections de la sphère génitale de la femme, lorsque la numération des leucocytes donne un chiffre égal ou supérieur à 12 ou 13.000 (avec augmentation nette des polynucléaires, 80 à 85 pour 100) par millimètre cube, il s'agit d'une lésion suppurée ou en voie de suppuration (exemple : hématocèle

infectée); le pus est virulent. On doit alors, si on le peut, remettre l'intervention; si l'on opère, on choisira de préférence la voie vaginale, et, en tout cas, on s'exposera au minimum à l'ensemencement du grand péritoine;

2) Au-dessous de 10.000 à 11.000 leucocytes par millimètre cube, ou bien il n'y a pas de pus, ou bien le pus est peu virulent. Avec une bonne protection du grand péritoine (éloignement par compresses de gaze, tampons) au cours de l'opération, ces cas peuvent être traités sans retard par la laparotomie, sans que l'on coure, de ce fait, de trop grands risques de septicémie péritonéale.

De la néphrectomie par voie antérieure dans la tuberculose rénale massive, fermée d'emblée (En collaboration avec M. PATEL. — *Procienc Médicale*, 1^{er} janvier 1910).

La néphrectomie pour tuberculose rénale doit se faire par la voie postérieure, extra-péritonéale, dans tous les cas où le rein assez peu volumineux peut être amené ainsi au dehors, d'un bloc; c'est le cas 9 fois sur 10, et nous avons opéré ainsi 16 malades, sans aucun décès post-opératoire, bien que chez 3 d'entre eux le rein opposé eût été reconnu suspect par les épreuves préalables du cathétérisme de l'uretère.

Mais les gros reins distendus par un mastic caséux, qui remplit leurs multiples logettes à parois fibreuses, sans suppuration de voisinage et sans fistules, doivent être traités comme les volumineuses tumeurs rénales, que l'on extirpe aujourd'hui toujours par la voie antérieure, en incisant les deux feuilletts du péritoine, quand on ne peut pas décoller la séreuse par la voie antérieure latéralisée.

On peut ainsi :

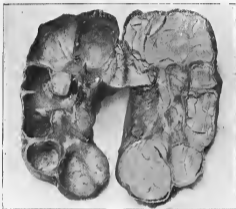- 1) Pratiquer l'ablation au grand jour de la masse rénale caséuse;
- 2) Décoller facilement ses adhérences à la capsule graisseuse;
- 3) Faire l'hémostase du pédicule rénal, sous le contrôle de la vue, et terminer souvent l'opération par une reconstitution solide de la paroi.

L'évolution clinique de ces tuberculoses rénales caséuses massives est des plus intéressantes:

Chez nos 2 malades, il n'y eut, à aucun moment ni à aucun degré, de tuberculose rénale ouverte, jamais de cystalgie, jamais d'urines troubles ou sanglantes. Seule une tumeur, placée dans le flanc, attirait leur attention et les gênait par la sensation de pesanteur qu'elle déterminait. (Fig. XLV.)

Dans ces conditions, le diagnostic clinique précis est des plus difficiles; on localise assez bien la tumeur dans le rein, grâce au ballottement et à la sonorité antérieure; mais s'agit-il d'une vieille hydronéphrose, d'un kyste du rein, d'un

rein polykystique unilatéral, d'une tuberculose massive ? il est plus délicat de l'affirmer. Le cathétérisme de l'uretère ne peut montrer qu'une chose, c'est l'immobilité fonctionnelle du rein malade et la puissance sécrétoire du rein opposé : élément essentiel pour l'indication opératoire — mais insuffisant pour poser un diagnostic.



(Fig. XLV.)

Gros rein caséux ; tuberculose massive fermée d'emblée.
Extirpation par la voie antérieure.

Les Pyonéphroses compliquant l'Ostéomyélite aiguë. (*Lyon Médical*, 10 janvier 1906).

Les premiers auteurs qui ont étudié depuis l'ère bactériologique la pathogénie de l'ostéomyélite aiguë, ont noté dans cette affection la fréquence de l'albuminurie, qu'ils attribuaient déjà à l'élimination par le rein des microbes (staphylocoques, streptocoques) ou de leurs produits solubles.

Il est rare cependant que l'ensemencement du rein par ces microbes aboutisse à la production de pyonéphroses volumineuses. Ce que l'on constate

d'ordinaire, ce sont des multiples abcès miliaires corticaux, à l'autopsie des ostéomyélitiques morts de pyohémie. Pour cette raison, nous avons étudié avec quelques détails les grandes pyonéphroses compliquant l'ostéomyélite, à l'occasion du fait suivant :

Ostéomyélite grave du tibia avec nécrose étendue chez un jeune homme de 17 ans. Évidement de toute la diaphyse. Pyonéphrose droite. Néphrectomie. Guérison.

Les indications de la Néphrectomie dans les Hématuries dites essentielles.
(Lyon Médical, 9 juin 1912).

Ce ne sont là que des documents cliniques et histologiques pour l'étude des hématuries dites essentielles. — J'ai eu l'occasion d'intervenir deux fois en moins de deux ans par la néphrectomie chez des malades qui présentaient des hématuries rebelles ayant entraîné un état alarmant d'anémie et de cachexie. Le premier diagnostic qui venait à l'esprit était celui de tuberculose ou de cancer du rein ; en réalité, nous avons pu reconnaître, pièces en mains, que dans un cas il n'y avait qu'une hydronéphrose limitée, avec des lésions de néphrite dans les portions non encore distendues du parenchyme rénal, — tandis que dans l'autre cas tout se bornait à des lésions de néphrite diffuse, scléreuse, sans altérations anatomiques ou microscopiques caractérisant une affection déterminée. — Ce sont des faits analogues qui ont ouvert, il y a quinze ans, la discussion sur la néphrite hémorragique, sans que l'on ait encore apporté à ce sujet toutes les clarités nécessaires.

Les survies éloignées après la Néphrectomie pour Cancer du Rein. (En collaboration avec ALAMARTINE, Société de Chirurgie et Lyon Médical, 16 février 1913).

Quelle que soit la phase où l'on intervient dans nombre de cancers du rein, les résultats thérapeutiques restent décevants, et peu durables, après la néphrectomie. C'est pourquoi Albarran, puis Leguen, s'étaient montrés très réservés dans les indications de cette intervention dès que la tumeur du rein est volumineuse, qu'il y a un varicocèle symptomatique et que l'on soupçonne par l'examen la présence de ganglions au niveau du hile rénal.

Pourtant, depuis que l'étude histologique des tumeurs rénales a été poursuivie avec plus de précision, on a reconnu que certaines formes ont une évolution moins rapide et moins maligne et permettent d'espérer des survies prolongées après l'ablation du rein malade. Il en est ainsi particulièrement pour

certains épithéliomas à très grandes cellules claires (hypernéphromes ?) dont nous avons suivi deux cas opérés par nous depuis assez longtemps; l'un semble guéri depuis six ans, sans trace de récédive.

A propos de la Prostatectomie sus-pubienne.

De 1905 à 1913, j'ai étudié les indications de la prostatectomie sus-pubienne chez les vieillards atteints d'hypertrophie prostatique, avec rétention aiguë ou subaiguë. Quelques faits méritent d'être signalés par les circonstances particulières de leur évolution. Je les ai rapportés à la Société de Chirurgie de Lyon.

En 1907, chez un prostatique rétentionniste aigu, qui venait de se briser une sonde en caoutchouc dans l'urètre prostatique, j'ai enlevé en un temps, d'urgence, la prostate très volumineuse et le débris de sonde qui s'y trouvait engagé.

En 1908, j'avais présenté, guéri en apparence, un prostatectomisé chez lequel j'avais enlevé avec la prostate une vésicule séminale droite chroniquement infectée et très adhérente à la glande. En 1910, cet homme vint mourir dans mon service avec des signes d'infection rénale ascendante. L'autopsie nous montra un rétrécissement tardif de l'urètre à son extrémité vésicale et un rétrécissement incomplet de l'urètre droit dans sa position juxtavésicale, avec distension infectée du bassinnet en amont.

J'ai étudié également les résultats comparés de la prostatectomie et du cathétérisme prolongé chez les vieillards atteints « de prostatisme sans prostate », que l'on a reconnu récemment comme étant moins des scléreux de la vessie que des porteurs de petits nodules prostatiques faisant saillie au niveau de l'orifice uréthro-vésical (Leguen, Rochet). J'ai eu, dans ces cas, par la prostatectomie, des guérisons remarquables.

Inversement, chez des sujets très âgés (78 et 82 ans), porteurs de prostates volumineuses, rétentionnistes complets, où l'opération sanglante semblait des plus hasardeuses, j'ai signalé que le cathétérisme méthodique avait donné, dans un cas, une survie de trois ans, dans l'autre une survie de cinq ans. Les accidents terminaux semblèrent provoqués plus par la cachexie que par l'infection, bien que, durant les dernières semaines, le cathétérisme fût devenu des plus laborieux. La prostate indurée, sans contours délimitables, avait subi sans doute une évolution néoplasique.

Le traitement de l'incontinence d'urine rebelle par le décollement de l'espace périrectal. (*Bulletin Médical*, 14 janvier 1903).

MM. Albarran et Cathelin ont proposé de traiter l'incontinence nocturne essentielle d'urine par des injections de sérum artificiel dans l'espace épidual du canal sacré, lorsque cette affection s'était montrée rebelle aux traitements médicamenteux usuels (hydrothérapie, bromures, belladone, suggestion).

Cette méthode m'ayant donné des résultats inconstants et surtout peu durables, j'appliquai à l'incontinence d'urine les idées générales de mon maître Jaboulay, sur la valeur thérapeutique du décollement du rectum dans les affections nerveuses, spasmodiques ou douloureuses de la région pelvienne, et j'essayai d'agir sur le plexus sacré et hypogastrique en dehors de la colonne, en opérant un véritable décollement du tissu cellulaire sous-péritonéal du bassin, par une injection d'air stérilisé, ou de sérum artificiel.

Le seul inconvénient de l'injection d'air est la diffusion lointaine des gaz, qui peuvent remonter jusqu'aux fosses sus-claviculaires, sans aucun inconvénient d'ailleurs.

Actuellement, nous faisons une injection de 200 cmc. de sérum immédiatement en avant du sacrum. Cette technique nous a donné toute satisfaction.

CHIRURGIE DES MEMBRES

Le traitement des grands traumatismes des membres inférieurs.

(En collaboration avec J. STÉFANI, *Lyon Chirurgical*, 1^{er} janvier 1911. Thèse de STÉFANI, 1911, Lyon.)

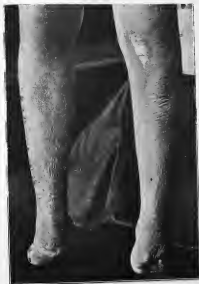À propos de 41 cas personnels de ces traumatismes traités par nous, avec une mortalité globale de 15 % (la mortalité globale accusée par les auteurs étant de 31 %), nous avons fait cette étude, que Stéfani a développée encore plus longuement dans sa thèse. Nous concluons :

1^o Si la méthode conservatrice de Reclus a été formulée par son auteur en termes trop exclusifs, elle garde néanmoins, dans un grand nombre de cas, toute sa valeur, à condition d'en modifier les détails d'application suivant la technique que nous avons exposée. Nous y apportons la restriction suivante : *l'amputation primitive, le shock une fois dissipé, conserve des indications indiscutables quand les lésions sont telles que la conservation serait vouée à un échec immédiat, ou ne laisserait au blessé, pour la suite, qu'un membre gênant ou inutilisable* : tels les broiements complets, les écrasements avec absence du poulx, refroidissement et insensibilité du segment au-delà du foyer traumatique, traduisant l'attrition des vaisseaux et des nerfs principaux. Il faut, avant tout, sauver la vie du blessé par une amputation rapide, assez loin du foyer contus, avec des lambeaux bien irrigués, simples et courts, sous peine de sphacèle secondaire ; une telle opération, toujours rapide, permet l'usage de la bande d'Esmarch et de l'anesthésie prudente à l'éther.

Le moignon sera laissé largement ouvert, sans aucune suture, car l'on doit toujours conserver plus que des doutes sur l'asepsie et la vitalité des tissus au niveau de la tranche de section.

Par de telles amputations, certains blessés seront en état de reprendre, après deux ou trois mois, leurs occupations antérieures, avec un moignon solide, étoffé,

entraînant une diminution de capacité souvent moindre qu'on ne l'estime en général. En tous cas, la conservation « malgré tout » pour ces énormes traumatismes, dans les rares faits où elle peut être continuée jusqu'au bout, procure, en regard de quelques guérisons inespérées, une trop forte proportion de *succès discutables*, tant à cause de la durée énorme des suites opératoires (jusqu'à deux et



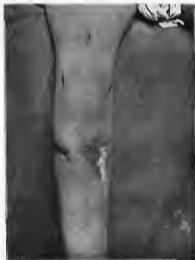(Fig. XLVI.)

Traumatisme grave des deux membres inférieurs par écrasement. — Double amputation de Chopart permettant la marche sans appui artificiel.

trois ans) que de l'utilisation difficile ou nulle d'un segment de membre atrophié, dévié, raccourci, insensible ou douloureux.

2° La *conservation active* reste la méthode de choix à mettre en œuvre dans tous les autres cas.

Les interventions conservatrices comportent tout d'abord : le traitement habituel du shock, et, aussitôt que le shock est suffisamment atténué, en général après quelques heures, la désinfection méthodique iodée et oxygénée, le drainage des foyers contus et fracturés avec ou sans résection diaphysaire, avec ou sans suture osseuse, en terminant autant que possible par une immobilisation efficace sous bandage plâtré.



(Fig. XLVII)

Fracture compliquée de l'extrémité supérieure du tibia et du péroné par arrachement. Arthrite suppurée du genou. — Guérison avec ankylose rectiligne du genou.

3° *A la cuisse et à la jambe*, ces règles générales varient peu. Si l'on ne se borne pas à un débridement des parties molles, que l'on réduise simplement la fracture compliquée, ou que l'on pratique une résection diaphysaire, il est préférable de maintenir les fragments osseux coaptés par une suture osseuse ou par une agrafe. On évite ainsi les interpositions de parties molles, les douleurs et les déplacements ultérieurs, au cours des pansements souvent assez nombreux que l'on devra faire avant la consolidation. Les appareils à fixation directe des frag-

ments avec tuteur externe (Lamboite) trouvent leur application surtout dans les écrasements avec fractures compliquées de la cuisse.

4^e Dans l'*arthrite purulente du genou*, qui peut être déterminée par l'ouverture directe de l'articulation au moment du traumatisme, ou par une infection de voisinage propagée, l'*arthrotomie* suffit presque toujours à assurer la guérison : suivant la gravité des lésions, on se contentera de la simple incision du cul-de-sac sous-tricipital avec élévation du membre (Jaboulay), ou l'on fera l'arthrotomie large, de chaque côté de la rotule, avec ou sans incision postérieure de drainage.

La résection de drainage du genou, préconisée par MM. Poncet et Delore, ne reconnaît que des indications assez rares et lorsqu'il y a un broiement direct des condyles articulaires.

5) Dans les *grands traumatismes du cou-de-pied*, avec fractures comminutives de l'extrémité inférieure des os de la jambe, de l'astragale, du calcaneum, avec ouverture de l'articulation tibio-tarsienne, la *résection de l'astragale* s'impose d'emblée. On tentera un essai de conservation des malléoles toutes les fois qu'on le pourra ; le sacrifice immédiat ou secondaire des malléoles trop compromises n'entraîne pas un résultat fonctionnel trop mauvais.

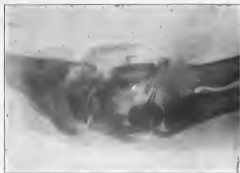6) Au *piéd*, on peut être, d'une manière générale, plus précocement et plus délibérément interventionniste. Par des interventions régulatrices immédiates, la durée du traitement peut être très abrégée et la valeur fonctionnelle des résultats définitifs très augmentée. Si l'on tente d'abord la conservation intégrale, les interventions les plus variées, typiques ou atypiques, s'offrent ultérieurement au chirurgien pour conserver la fonction du pied. Plus encore que partout ailleurs, lorsqu'on agit primitivement sur les petites articulations de l'arrière-piéd il faut se garder des sutures et assurer un large drainage à ciel ouvert (Poncet) ; dans les interventions itératives, la suture sur plombage à la Mosetig peut simplifier les suites opératoires.

7) L'*amputation secondaire* trouve des indications exceptionnelles si le blessé a reçu des soins immédiats suffisants. On la réserve aux cas où l'infection s'aggrave et menace l'existence, après le drainage, la résection articulaire ou diaphysaire.

Les principaux signes qui indiquent le danger sont : l'élévation progressive de la température et du pouls ; la langue sèche et rôtie ; les traits tirés et altérés ; le teint terreux, l'agitation et l'insomnie ; les douleurs au niveau du membre blessé ; le mauvais aspect de la plaie opératoire, terne, atone, par où s'écoule une suppuration abondante et fétide, d'*odeur fuisandée*. Il faut savoir ne pas attendre le frisson pyoénuque.

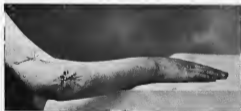8) Enfin, et contrairement aux idées reçues, nous pensons que la conservation des membres atteints de grands traumatismes est pleine de difficultés et

d'écueils, exige une instruction chirurgicale approfondie, un outillage complexe et des aides exercés.



(Fig. XLVIII.)

Régénération du tiers inférieur de l'humérus après une résection sous-périostée pour un grand traumatisme infecté.



(Fig. XLIX.)

Aspect du membre supérieur après guérison.

* * *

Les indications sont, naturellement, les mêmes dans les *grands traumatismes des membres supérieurs*. Nous les avons exposées, avec les résultats de notre pratique, dans la thèse de notre élève Marcel Clot, Lyon, 1909, et dans plusieurs communications aux Sociétés Médicales de Lyon, 1908 à 1913.

Nous donnons ici quelques photographies et radiographies, qui permettent d'apprécier la valeur d'une telle méthode dans un écrasement du bras avec paralysie secondaire des nerfs radial et médian, la résection large du tiers inférieur de l'humérus, y compris les surfaces articulaires, aboutit à un résultat fonctionnel remarquable, après régénération de l'os enlevé (fig. XLIX).

Dans deux cas de broiement du moignon de l'épaule par un coup de fusil tiré à bout portant, la résection large de l'humérus et des muscles sphacelés nous a permis la restitution ad integrum des fonctions du membre supérieur.

Traitement sanglant des fractures fermées. — Indications et résultats.

(Rapport présenté au XXIV^e Congrès français de Chirurgie, Paris 1911.)

L'exposé et la discussion critique des diverses méthodes utilisées dans le traitement des fractures fermées nous ont conduit aux conclusions suivantes :

1^{re} CONCLUSION. — *L'étude des méthodes non sanglantes, dans le traitement des fractures fermées et récentes des membres, loin d'être abandonnée au profit des méthodes opératoires, doit être approfondie par tous les médecins et chirurgiens, et scrupuleusement poursuivie dans les centres d'enseignement.*

2^e CONCLUSION. — *Il y a des fractures fermées que l'on est obligé d'ouvrir pour les réduire correctement ; il en est qu'on peut opérer afin d'obtenir, à peu de risques, une meilleure réduction.*

I. — *Les fractures dont l'irréductibilité peut exiger le traitement sanglant, en dehors de toute lésion vasculaire ou nerveuse et de toute interposition des parties molles, sont :*

1) *Au membre inférieur :*

a) *Les fractures sous-capitales du col du fémur ;*

b) *Les fractures sous-trochantériennes de la diaphyse fémorale ;*

c) *Beaucoup de fractures condyliennes du fémur ;*

d) *Beaucoup de fractures juxta-articulaires supérieures du tibia ;*

e) *Certaines fractures obliques ou spiroïdes du tibia à deux ou trois fragments ;*

f) Certaines fractures sus-malléolaires du tibia avec un fragment marginal (surtout quand ce fragment est antérieur).

g) Les fractures de la tubérosité postérieure du calcaneum.

2) Au membre supérieur :

a) Certaines fractures du col anatomique et plus rarement du col chirurgical de l'humérus, avec bascule de la tête décapitée dans l'articulation ;

b) Quelques fractures diaphysaires hautes de l'humérus ;

c) Parmi les fractures du coude, les fractures sus-condyliennes à grands déplacements, certaines fractures du condyle interne ou de l'épitrôchlée, avec un fragment basculé dans l'interligne articulaire, et de rares fractures du condyle externe ;

d) Les fractures du cubitus qui s'accompagnent de luxation de la tête du radius ;

e) Les fractures diaphysaires de l'avant-bras avec décalage, désaxage ou diastasis radio-cubital ;

f) Enfin de rares fractures de l'extrémité inférieure du radius avec fragments marginaux (?)


Nous mettons à part dans cette première catégorie : 1° les *fractures du carpe* (scaphoïde, semi-lunaire) et de l'astragale, dans lesquelles l'ablation de l'os fracturé s'impose souvent sans qu'on puisse même tenter la réduction sanglante des fragments ; et 2° les *fractures transversales de la rotule*, dans lesquelles la consolidation osseuse spontanée ne s'observe jamais, mais dont le cal fibreux peut permettre cependant un rétablissement partiel des fonctions du genou. Si la plupart des chirurgiens ont actuellement recours avec raison à l'opération sanglante dans le traitement des fractures transversales de la rotule avec déchirure du surtout ligamenteux, c'est pour obtenir rapidement et sans grand risque un résultat presque toujours parfait.

II. — Les fractures dont le traitement sanglant peut améliorer notablement les suites au prix de risques minimes sont rares au membre inférieur : en dehors de quelques fractures malléolaires, toute intervention portant sur les diaphyses tibiale, fémorale, ou au voisinage des articulations de la hanche, du genou et même du cou-de-pied comporte un élément de gravité qui n'est jamais négligeable. — Au membre supérieur, on peut classer dans ce groupe les fractures de la clavicule, certaines fractures épiphysaires ou apophysaires de l'humérus à l'épaule ou au coude, les fractures de l'occipital, certaines fractures diaphysaires de l'avant-bras.

3^e CONCLUSION. — *Si l'on opère, les méthodes sanglantes doivent être adaptées aux nécessités de chaque fracture, de façon à assurer un accollement des fragments aussi exact que possible.*

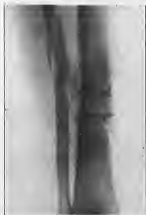Le vissage simple convient aux fractures du col fémoral, et en général aux fractures uni-fragmentaires des épiphyses dans lesquelles il importe de ne laisser aucun corps étranger articulaire.

Le vissage sur plaque s'adresse aux fractures diaphysaires, transverses ou comminutives, et aux fractures juxta-épiphysaires à plusieurs fragments. Dans



(Fig. I.)

Vissage, sur plaque métallique, des fragments d'une fracture de jambe non réductible par la méthode des tractions.



(Fig. 1A.)

Encerclage par double fil métallique d'une fracture oblique de jambe, irréductible par les moyens non sanglants.

les fractures diaphysaires transverses ou peu obliques, le vissage sur fixateur externe (Lambotte) offre sur ce dernier procédé l'avantage important de ne laisser aucun corps étranger à demeure dans l'os.

L'encerclage par le fil métallique revient aux fractures diaphysaires très obliques. Il doit être autant que possible évité dans les fractures juxta-articulaires ou articulaires, même dans les fractures de la rotule.

L'agrafe à deux ou trois branches, inférieure à la vis sur plaque ou sur tuteur externe dans les fractures diaphysaires, trouve ses indications les moins discutables dans les fractures épiphysaires ou apophysaires.

L'ancienne suture simple, avec un fil métallique tordu, est insuffisante presque toujours pour réaliser une juxtaposition exacte des fragments; il faut l'abandonner au profit des méthodes de contention plus précises énumérées plus haut. Même remarque pour l'enchevillement avec les tiges d'ivoire ou d'os décalcifiés. C'est pour être restés fidèles à ces deux méthodes, aujourd'hui tombées en désuétude, et pour en avoir obtenu des résultats forcément médiocres, que beaucoup de chirurgiens ont porté des jugements trop sévères ou faux sur la valeur de l'opération sanglante dans les fractures.

L'idéal serait d'obtenir la juxtaposition immédiate et définitive des fragments aussitôt après leur réduction, sans abandonner à demeure des corps étrangers métalliques, comme dans quelques fractures diaphysaires de la jambe, de la cuisse, du bras, plus rarement de l'avant-bras, lorsque l'obstacle à la réduction consiste simplement en une interposition fibro-musculaire, ou en un coïncement des fragments déplacés.

L'emploi de fils de catgut est indiqué dans les sutures fibro-périostiques de la rotule et de l'olécrâne; son utilité n'est pas encore démontrée dans les autres fractures épiphysaires et diaphysaires.

Avec les moyens dont nous disposons aujourd'hui, si l'on désire obtenir sûrement une juxtaposition correcte et définitive des fragments, il faudra se résoudre presque toujours, à employer l'un des appareils de fixation à demeure, vis, plaques, boulons, agrafes, malgré les inconvénients que comportent ces corps étrangers abandonnés dans l'os. En dehors de toute faute d'asepsie opératoire, ces divers corps étrangers peuvent être mal tolérés, d'autant plus mal qu'ils sont plus volumineux, dans la proportion de un tiers à un cinquième suivant la région, suivant le type des fractures, suivant les réactions individuelles. Nous avons tous vu des opérés de fractures qui avaient gardé sans s'en douter, pendant des mois ou des années, des pièces métalliques enclavées dans leurs os et qui ont dû se les faire enlever au bout de ce temps, à cause des douleurs qu'ils éprouvaient et des phénomènes inflammatoires qu'ils présentaient, depuis le simple gonflement jusqu'à l'élimination spontanée par la suppuration développée autour du corps étranger.

Par contre, les appareils de fixation osseuse, quand ils sont bien appliqués, assurent d'ordinaire rapidement un contact solide entre les fragments, et permettent dès la troisième ou quatrième semaine, pour le membre supérieur, dès la cinquième ou la sixième pour le membre inférieur, des exercices de

mobilisation méthodiques. C'est à tort que Walther, Willems, Pierre Delbet et la plupart des auteurs qui ont figuré dans les dernières discussions de la Société de Chirurgie de Paris, prétendent qu'il y a toujours après l'opération sanglante un retard de consolidation : en réalité, quand cette opération permet une restitution intégrale des formes de l'os, elle provoque souvent aussi une soudure rapide des fragments, que Lambotte a appelée une véritable « réunion *per primam* ». Il n'est pas besoin d'un cal primitif en virole externe, antérieurement au cal secondaire ou inter-fragmentaire, comme le soutient Tuffier après Gosselin, pour favoriser et hâter la prise de celui-ci. Autrement dit, le chevauchement léger des fragments l'un sur l'autre n'est pas indispensable pour activer le travail de réparation en favorisant le développement d'un gros cal périostique. Il est exact que les retards de consolidation sont la règle après certaines méthodes de traitement sanglant ; mais c'est précisément après les réductions approximatives, quand les fragments placés simplement en contact au moyen d'un fil par leurs bords ou par leurs angles, restent en « porte-à-faux », et n'ont pas été véritablement engrenés ou accolés par les appareils destinés à assurer leur maintien. Les déplacements secondaires des fragments, les incurvations, les angulations du cal ont été surtout observés après la suture simple au fil métallique ou après un agrafage trop fragile.

4^e CONCLUSION. — *Aucune méthode de traitement sanglant des fractures récentes n'est absolument exempte de dangers, même après tous les progrès qui ont été réalisés dans le domaine de l'asepsie et de l'instrumentation. Très limités pour les fractures épiphysaires extra-articulaires, encore peu redoutables pour les fractures diaphysaires de la clavicule, des os de l'avant-bras et du péroné, les risques d'infection deviennent de plus en plus grands à mesure qu'on aborde les diaphyses de l'humérus, du tibia ou du fémur. Ils atteignent leur maximum dans les fractures articulaires du genou à plusieurs fragments et dans les fractures intra-articulaires du col fémoral. Lambotte, Lane répètent à l'envi qu'il suffit d'un peu d'entraînement personnel, d'une organisation aseptique et instrumentale bien ordonnée pour ne plus avoir à redouter aucun échec. Ces déclarations optimistes pourraient induire en erreur de jeunes chirurgiens, s'ils ne les mettaient pas, comme il le convient, au compte de l'amour-propre paternel des promoteurs de la méthode. De leur aveu, ni Lambotte ni Lane n'ont obtenu, dans leurs premières et déjà longues séries d'opérations, les superbes résultats qu'ils ont pu nous montrer plus tard. Cette chirurgie est aujourd'hui, elle restera sans doute, l'apanage des opérateurs éprouvés, que ne surprennent ni les difficultés imprévues, ni les plans opératoires remaniés en cours d'exécution. Laisser tous les médecins soigner toutes les fractures par les méthodes*

anciennes, c'est évidemment risquer des échecs ; mais les autoriser par notre exemple et surtout les encourager eux-mêmes à user du traitement sanglant sans raisons d'importance majeure, c'est vouloir provoquer des désastres.

Indépendamment des conditions locales énumérées plus haut, il y a *certaines contre-indications absolues*, et d'autres *relatives*, dans l'emploi du traitement sanglant. La vieillesse n'est pas toujours une raison de s'abstenir, surtout s'il s'agit seulement d'ouvrir des plaies peu anfractueuses dans les tissus peu profonds, où l'on n'abandonnera aucun corps étranger (fracture de la rotule, pseudarthrose de l'humérus avec interposition fibro-musculaire) ; c'est même presque exclusivement dans la vieillesse que le professeur Pierre Delbet a effectué la plupart des vissages pour fractures du col fémoral. Mais le diabète, l'albuminurie, les cardiopathies, les scléroses viscérales mal compensées, sont autant d'obstacles définitifs ou du moins temporaires à la mise en œuvre de cette méthode.

5^e CONCLUSION. — *Dans tous les cas de fractures récentes fermées, le traitement doit être commencé par l'application des procédés non sanglants. Il faut de l'avis unanime, laisser passer la période de shock traumatique, permettre l'évacuation ou la rétrocession partielle des hématomes musculaires et des épanchements articulaires, avant de causer de nouveaux dégâts à des tissus déjà altérés. Par cette précaution, on évitera en outre les surprises fâcheuses dues aux contusions et aux ruptures viscérales latentes, aux infections des voies respiratoires en incubation, et à la pénétration possible de tous les germes dangereux par les excoürations des téguments.*

Ce répit de 8 ou 10 jours sera mis à profit pour fixer par la radiographie (*autant que possible au lit du malade*) les premiers résultats obtenus dans les tentatives de réduction, et pour décider en connaissance de cause s'il faut persévérer dans la voie où l'on s'est engagé, ou prendre le bistouri pour aller lever les obstacles ainsi repérés. En y regardant de plus près, le chirurgien renoncera dans nombre de cas à une intervention qui lui aurait paru indispensable s'il s'était borné à la simple expectation des premiers jours, au lieu de faire tous ses efforts pour obtenir un résultat sérieux par l'emploi immédiat des manœuvres externes.

6^e CONCLUSION. — *Quel que soit le traitement employé, conservateur ou sanglant, avant d'abandonner le blessé convalescent à ses propres forces, il faut s'assurer par des mouvements actifs, par des marches d'épreuve, contrôlées au moyen de la radiographie, que la consolidation est effective. En recommandant la prudence dans la reprise des travaux, en renforçant le membre fracturé d'un tuteur amovible ou d'une chaussure appropriée, on s'opposera efficacement*

aux déformations secondaires par inflexion, incurvation, ou angulation du cal. Ces déformations secondaires ne sont pas la rançon d'un traitement spécial, mais bien plutôt la suite logique d'une réduction incomplète, ou trop peu longuement surveillée.

Les traumatismes du carpe.

Dans mon rapport sur le traitement sanglant des fractures, je n'avais guère envisagé que les os longs des membres, me bornant à mentionner les acquisitions thérapeutiques nouvelles, qui pouvaient concerner les *traumatismes du carpe*. Pourtant j'avais eu diverses occasions depuis 10 ans soit à titre personnel, soit en collaboration avec Destot, de présenter aux Sociétés médicales de Lyon de nombreux cas de *luxations du semi-lunaire et de fractures du scaphoïde*. Nous avons insisté sur la nécessité d'un traitement précoce si l'on veut réduire les luxations du semi-lunaire. Nous avons effectué avec succès cette réduction huit fois, et dans deux cas après 20 et 26 jours, délais qui semblent parmi les plus longs; dans ces deux cas d'ailleurs, il fallut des manœuvres extrêmement énergiques de Destot pour ramener l'os en place, au prix de lésions d'arthrite traumatique qui faillirent compromettre le résultat fonctionnel définitif.



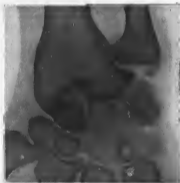(Fig. LII)

Ablation du scaphoïde pour une fracture ancienne avec arthrite. Bien que la surface supérieure du condyle carpien soit réduite au semi-lunaire, le résultat fonctionnel est excellent.

Quand la réduction doit être obtenue à ce prix, mieux vaut recourir à l'ablation du semi-lunaire par la voie antérieure, ce que nous avons fait six fois avec plein succès. Chez trois autres malades, nous avons procédé à l'extirpation du scaphoïde fracturé (fig. LII), soit isolément, soit avec le semi-lunaire luxé. L'un

de ces sujets avait une lésion des deux poignets, à droite fracture du scaphoïde et luxation du semi-lunaire, à gauche, luxation isolée du semi-lunaire; l'opération sanglante pratiquée le même jour des deux côtés par nous aboutit à une guérison fonctionnelle intégrale.

Si, dans la majorité des cas, cette opération s'impose dans les anciens traumatismes du carpe, pour remédier aux raidens du poignet, pour rétablir la supination et pour supprimer les troubles nerveux consécutifs au refoulement du médian par le semi-lunaire luxé, dans certains cas pourtant des délabrements énormes du carpe guérissent spontanément en laissant intactes la plupart des fonctions du poignet: c'est ce qui se produisit chez la malade dont nous donnons ici la radiographie (fig. LIII) et qui avait en 40 ans auparavant un



(Fig. LIII.)

Traumatisme du carpe datant de 40 ans, avec synostose radio-lunaire et lésions du scaphoïde. Conservation remarquable des fonctions du poignet.

écrasement du poignet. Le radius extrêmement déformé était en synostose complète avec le semi-lunaire; le scaphoïde déformé se trouvait en partie soudé avec le grand os et l'apophyse styloïde radiale; et pourtant cette femme avait pu vaquer sans difficulté pendant toute sa vie à ses occupations de ménagère. Un des principaux éléments du succès, ici, est *la volonté* des malades de guérir.

Le traitement sanglant des ankyloses

(Congrès français de Chirurgie, octobre 1913.)

Les récentes acquisitions de la chirurgie soit humaine, soit expérimentale, nous ont fixé sur la valeur théorique des diverses prothèses ou greffes à utiliser pour la reconstitution d'articulations mobiles, aussi voisines que possible de la normale, dans les cas d'ankylose vraie. Ce sont peut-être là les méthodes de l'avenir. Actuellement, les résultats obtenus avec ces méthodes sont trop peu nombreux pour permettre d'en tirer des conclusions valables.

Nous en restons encore aux indications suivantes, tirées de notre pratique personnelle :

Au *membre inférieur*, c'est la solidité d'un appui bien équilibré qu'il faut rechercher.

Pour le *cou-de-pied*, solidité et mobilité ont une importance égale si l'on veut réduire au minimum la claudication et rendre à la marche quelque élasticité. Nous avons là, avec la résection de l'astragale, complétée ou non par l'excision partielle des os du tarse, un moyen de remplir ces desiderata et de reconstituer un pied doué de mouvements et d'aplomb convenables. On ne voit pas en quelles circonstances une interposition musculaire ou fibreuse serait ici de quelque utilité.

Pour le *genou*, il importe de bien distinguer les ankyloses vraies par soudure osseuse, totale ou incomplète, et les raideurs serrées que l'on observe si fréquemment après les arthrites inflammatoires et gonococciques en particulier. Si l'ankylose est totale, rectiligne et d'origine tuberculeuse, il faut la respecter à cause de l'atrophie d'ordinaire considérable des muscles et de la réviscence des foyers mal éteints, quand on reprendrait la mobilisation. Pour les ankyloses tuberculeuses vicieuses, si la déformation ne cède pas à des tentatives prudentes de redressement, une résection orthopédique du genou, très économique, avec enclouage des os et suture totale sera d'ordinaire la méthode la plus sûre. Les ankyloses totales inflammatoires pourraient bénéficier de l'arthrolyse suivie d'interposition musculaire ou de greffes articulaires totales après résection ; mais, cliniquement, la seule indication nette de mobilisation sanglante est fournie par les ankyloses fémoro-rotuliennes.

À la *hanche*, l'ankylose, même en bonne position, c'est-à-dire en très légère flexion et abduction, a sans doute plus d'inconvénients qu'au genou ; et pourtant, quand elle est unilatérale, indolore et solide, ou a tout intérêt à la respecter.

En cas d'ankylose vicieuse, c'est à l'ostéotomie para-articulaire que l'on aura le plus volontiers recours, car on est sûr, avec elle, sinon d'obtenir une mobilité étendue, du moins de ne pas compromettre la solidité du membre et de ne pas avoir une hanche folle, par insuffisance d'éléments musculaires et ligamenteux. Les indications de la mobilisation sanglante sont naturellement beaucoup plus fréquentes et impérieuses dans les cas d'ankyloses doubles des hanches; en général, on procédera à deux opérations successives; on s'efforcera, comme le disait Ollier, d'avoir au moins une hanche solide et en bonne position, et de ne rechercher les mouvements, s'il le faut, que d'un côté.

Au membre supérieur, la cure sanglante des ankyloses des *doigts* peut être un exercice opératoire intéressant, mais les résultats cliniques sont médiocres. Ici, plus que partout ailleurs, on devra mettre en œuvre tous les moyens de patience et de douceur: thermothérapie, mobilisation progressive, etc.: si le malade veut bien s'y prêter, les résultats peuvent être surprenants. Si les moyens non sanglants échouent, habituellement c'est une amputation plutôt qu'une résection orthopédique qui sera imposée pour supprimer le doigt gênant et trop exposé à être blessé de nouveau.

Au *poignet*, les ankyloses hémorragiques ne sont pas rares. Quand elles sont pures, sans ténosite et péri-synovite, on peut en venir à bout par la mobilisation précoce. La résection avec interposition musculaire à la Nélaton trouverait son emploi dans l'ankylose ancienne avec coulées osseuses visibles à la radiographie. Quant aux raideurs consécutives aux traumatismes du carpe, avec luxation en avant du semi-lunaire, le traitement habituellement suffisant est l'ablation du semi-lunaire luxé et des fragments mobiles du scaphoïde, ainsi que Destot à Lyon et Pierre Delbet à Paris l'ont préconisé parmi les premiers.

Au *coude*, même distinction à établir entre les troubles articulaires consécutifs aux luxations invétérées, aux réductions incomplètes des fractures des extrémités osseuses, et les ankyloses vraies post-traumatiques ou inflammatoires. Avant de porter le bistouri sur un coude fracturé et mal guéri, il faut se rappeler que, pendant un et même deux ans encore, les résultats fonctionnels peuvent s'améliorer dans des proportions surprenantes par la mobilisation progressive, si elle est bien surveillée par le médecin et bien acceptée par le malade. Les ankyloses vraies relèvent de la résection, limitée autant que possible à un seul segment de l'articulation, d'ordinaire le segment huméral. Suivant les cas, les âges, les professions, on recherchera plus ou moins de mobilité et parfois même, s'il s'agit de sujets condamnés à des travaux pénibles, on respectera des ankyloses fléchies en bonne position. Après la résection, pour éviter la récidive, on pourra avoir recours à l'interposition musculaire de

Nélaton. Il ne semble pas que la greffe d'une extrémité cartilagineuse de métatarsien, pour reconstituer la tête du radius ou la trochlée humérale, ait une utilité réelle. Dans les conditions habituelles, ainsi que le montrent de nombreuses pièces opératoires recueillies à des autopsies plusieurs années après la résection, une néarthrose s'est reconstituée avec des extrémités articulaires suffisamment modelées pour permettre à la jointure tous les mouvements utiles.

Pour l'épaule, enfin, les mêmes distinctions sont encore à établir, et d'une façon encore plus nette, entre les luxations irréductibles compliquées ou non de fractures, relativement fréquentes, et les ankyloses vraies, beaucoup plus rares. Dans les luxations invétérées avec épaule immobilisée, la résection de la tête humérale reste la manœuvre essentielle si la reposition sanglante offre quelques difficultés. Dans l'ankylose par carie sèche, la résection précoce recommandée par Ollier reste également la méthode de choix, à condition qu'on la pratique avec les techniques modernes, c'est-à-dire aseptique et sans drainage.

•

Complications nerveuses et trophiques graves dans les fractures anciennes de l'astragale. — (En collaboration avec M. PATIL, *Revue d'Orthopédie*, 1904).

Depuis quinze ans, la radiographie a montré qu'un certain nombre de pieds bots, « dits névritiques » primitifs, chez des adultes, sont dus en réalité à d'anciens traumatismes du cou-de-pied, par lésions directes et habituellement progressives des nerfs tibiaux.

Nous avons cherché à préciser de tels faits, à l'occasion d'un traumatisme ancien du pied qui avait provoqué une fracture de la malléole interne avec écrasement de l'astragale. Une névrite traumatique du tibial postérieur, un pied bot varus, de vastes ulcérations entanées, des atrophies musculaires diffuses avaient imposé l'amputation de jambe au lieu d'élection. Il y eut par la suite des névrites du moignon.

•

Le traitement de la luxation congénitale de la Rotule. — (Procédé personnel, — Société de Chirurgie de Lyon, 1904, et thèse de René RUDLER, Lyon, 1904.)

Due à une malformation primitive du genou et non à une complication progressive du genu valgum qui l'accompagne toujours, la luxation congénitale de la rotule peut être :

- a) *Récidivante accidentelle* ;
- b) *Habituelle* à l'occasion de tous les mouvements de flexion prononcée ;

c) *Permanente*, la rotule restant en dehors de sa logette, même en position d'extension, pour passer complètement sur la face externe du condyle externe, dans tous les mouvements de flexion.

La marche est plus ou moins gênée, du fait du relâchement de l'articulation, par insuffisance ou distension de tous les ligaments, latéraux et croisés; d'où des entorses à répétition, qui aggravent la dislocation du genou et provoquent des poussées d'arthrite,

Quand la luxation n'est qu'accidentelle, à répétition, il peut suffire de faire porter une genouillère ajustée et renforcée latéralement. S'il s'agit d'un enfant, le port d'un tuteur orthopédique avec deux attelles latérales permettra les mouvements de flexion et d'extension du genou, tout en limitant sa dislocation et en s'opposant au développement progressif du genu valgum.

Pour les luxations habituelles et pour les luxations permanentes, il est rare que ces moyens orthopédiques suffisent. Il y a lieu d'intervenir et, parmi toutes les opérations proposées, il nous semble que la plus logique et la plus efficace est celle que nous avons pratiquée chez deux de nos malades, et qui consiste :

1) À ramener la rotule dans sa logette intercondylienne en sectionnant aussi largement qu'il le faut tous ses moyens de fixation en dehors, aponévrose tricipitale, tendon d'insertion du vaste externe, aileron rotulien, et en plissant par un certain nombre de points séparés au tendon de renne toutes les parties molles sous-cutanées de la région interne du genou. Cette réduction est maintenue par la transplantation en dedans du ligament rotulien inférieur et de ses attaches au tibia (tendon d'insertion du quadriceps).

2) Quand le genu valgum est assez accentué et commande par lui-même une intervention, faire l'ostéoclasie ou de préférence l'ostéotomie sus-condylienne interne.

Enfin, pour quelques cas tout à fait défavorables, avec malformation grave des condyles, peut-être l'intervention sur les parties molles demanderait-elle à être complétée par le martèlement ou par l'évidement de la surface intercondylienne du fémur. Ce n'est que pour les formes où les contractures sont à leur maximum qu'il faut se résoudre à l'arthrodèse du genou.

Au cours des recherches bibliographiques de sa thèse, Rudler a trouvé qu'une technique analogue à la nôtre, avait été préconisée, en 1902 par Villa-Vedova, dans les Archives d'Orthopédie de Milan.

Nos deux opérées, deux jeunes filles âgées respectivement de 13 ans et de 16 ans, sont restées guéries depuis 9 ans et depuis 8 ans.

Sur un cas d'ostéomyélite larvée. — *Bulletin Médical*, 1896.

Cette étude est basée sur une observation qui a toute la valeur d'une expérience de laboratoire. Une ostéomyélite infectieuse aiguë de l'extrémité inférieure du tibia droit, nécessite l'ablation de cet os totalement nécrosé. Au cours de la convalescence, développement dans l'humérus droit d'une ostéomyélite larvée, révélée seulement par une ostéalgie passagère et par un hyperaccroissement du membre de quatre centimètres en cinq ans; cet hyperaccroissement intéressait surtout l'humérus (trois cent.), mais aussi le radius et le cubitus correspondant (un cent.). L'exacerbation considérable des douleurs depuis trois ans nécessita la trépanation de l'humérus; on trouva l'os injecté, rouge, le canal médullaire oblitéré. Guérison.

L'ensemencement en bouillon des fongosités et des fragments d'os retirés du foyer n'a donné que des résultats négatifs.

..

Dans des Leçons Cliniques, publiées pendant une de mes suppléances dans le service de M. le professeur Jaboulay, j'ai exposé :

La Pathogénie et le traitement des arthrites suppurées dans l'ostéomyélite aiguë (*Bulletin Médical*, décembre 1905).

Et le :

Traitement des complications orthopédiques de l'ostéomyélite (*Bulletin Médical*, février 1905.)

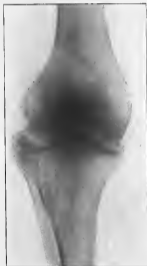en insistant sur la nécessité de ménager au maximum, dans le traitement des pyarthroses et des diaphysites suppurées, les cartilages de conjugaison, d'ordinaire beaucoup moins altérés qu'on ne pourrait le croire.

Parmi les complications orthopédiques de l'ostéomyélite, nous avons envisagé les fractures pathologiques, les pseudarthroses et leur traitement, les pertes de substances osseuses, les troubles de croissance et les déformations tardives, en étudiant la valeur comparée des ostéoplasties, des greffes, de la prothèse et des obturations plastiques (mélange de Mosetig).

Les résections ostéo-articulaires pour lésions tuberculeuses.

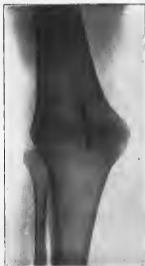(Société de Chirurgie de Lyon, 1910-1912-1913.)

La technique qui nous fut enseignée par Ollier pour la pratique de ces résections reste encore utilisée dans ses principes généraux et dans les temps essentiels de son exécution.



(Fig. LIV.)

Tuberculose du genou, forme douloureuse sèche. Tendance à l'ankylose vicieuse.



(Fig. LV.)

Réséction du genou pour tuberculose (cas précédent). Agrafage des os. Réunion *per prius*.

Toutefois, les perfectionnements de l'asepsie, sa substitution progressive à l'antisepsie ont conduit les chirurgiens, depuis 20 ans, à réduire au maximum la durée de ces interventions et de leurs suites. Ce dernier résultat a été obtenu

surtout grâce à la fixation solide des surfaces osseuses avivées, et à la réduction du drainage, suivant les indications de Bœckel, de Mosetig-Moorhof et de Lambotte.

Je me suis appliqué à introduire ces perfectionnements dans ma propre pratique : a) par l'enclouage des surfaces osseuses dans les résections du genou, par la suppression des drains dans tous les cas où il n'y avait pas des lésions tuberculeuses extra-synoviales largement infiltrées dans les parties molles, ou infectées secondairement par des trajets fistuleux ; b) par l'oblitération des cavités résiduelles, au moyen du mélange de Mosetig, dans les régions articulaires où l'on doit rechercher, après les résections, la conservation de la mobilité.

J'ai pu montrer à la Société de Chirurgie de Lyon de nombreux cas de résection guéris ainsi sous un seul pansement, avec des genoux solides au bout de 30 à 50 jours. Certains malades résectionnés du poignet, du cou-de-pied ou de l'épaule, ont pu quitter l'hôpital dès la fin du premier mois, et achever leur convalescence à la campagne, sans être soumis à une surveillance particulière.

En 1912, mon élève Bidon a décrit dans sa thèse les principes actuels du *Traitement de la tuberculose du genou chez les adolescents et les adultes*. Aujourd'hui, je puis appuyer ses conclusions sur plus de 45 résections du genou, dont les trois quarts guéries par première intervention.

Tout en recherchant ces résultats brillants et radicaux, je me suis toutefois séparé de mes collègues Villard et Tavernier, lorsqu'ils ont préconisé, sans exceptions, le principe de la résection sans drainage, ni plombage, quelles que fussent l'articulation en cause et la nature des lésions. Je persiste à penser, après l'essai loyal de cette technique uniforme, qu'elle n'est pas sans danger. Le plombage des cavités résiduelles au cou-de-pied et à l'épaule, le drainage extra-articulaire dans les tuberculoses suppurées et fistuleuses du genou, donnent des garanties contre la repopulation sur place des fongosités, et contre la multiplicité ou la complication prolongée des soins post-opératoires.

Les Tumeurs des Os.

(En collaboration avec M. le Professeur Maurice POLLOSSON. — Rapport présenté au XIII^e Congrès français de Chirurgie, Paris, 1899.)

I. — Aujourd'hui encore, nous ne pouvons pas tenter un groupement des tumeurs des os d'après des données étiologiques ou pathogéniques communes. La seule base de classement dont nous disposons pour elles est leur structure histologique, dont les variétés correspondent assez exactement aux différences de leur évolution clinique. Mais on ne saurait admettre un tel classement que si les idées directrices en sont conformes aux lois biologiques générales. Or, la rigueur de la loi de Virchow est absolue : « *Omnis cellula e cellula* » ; toute cellule néoplasique provient d'une cellule des tissus préexistants chez le sujet. Cette notion fondamentale a été complétée par M. le Professeur Bard : dans tout organisme, dit-il, toute cellule est orientée dans un sens définitif et reproduit en se multipliant des cellules d'un type identique.

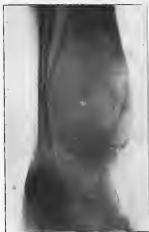Nous avons admis, avec M. le Professeur Bard, que les *tumeurs primitives du squelette proviennent toujours, et proviennent seulement, des cellules constitutives des tissus osseux normaux*. Les éléments de chacun de ces tissus peuvent être le point de départ d'une tumeur qui sera maligne ou bénigne, suivant que la multiplication des cellules filles s'effectuera très hâtivement, ou suivant au contraire que cette multiplication moins active aboutira à la production d'éléments voisins de la forme adulte. Or, le tissu osseux proprement dit comprend, comme éléments mêlés, les cellules fibreuses de la moelle et du périoste, les cellules adipeuses de la moelle, les médulocelles, les ostéoblastes de la moelle et du périoste, enfin les cellules endothéliales des vaisseaux sanguins et lymphatiques. A chacun de ces éléments correspondront des tumeurs bénignes et malignes, avec tous les intermédiaires possibles dans l'échelle de gravité.

C'est sur ces bases que nous avons établi notre classification et nos descriptions cliniques des tumeurs osseuses, en faisant, au sujet des *tumeurs à myéloplaxes* et de certains ostéomes, toutes les réserves d'origine qu'ils comportent, et en montrant d'après les faits connus que les prétendus « *anévrismes des os* » ne devaient être que des néoproductions à circulation lacunaire extrêmement active, sarcomes à myéloplaxes ou endothéliomes.

II. — A propos de l'évolution clinique et du diagnostic, nous avons envisagé surtout les relations entre ces tumeurs et les traumatismes, les conditions d'apparition de la *douleur*, privilège des néoplasmes centraux, de l'*hyperthermie*

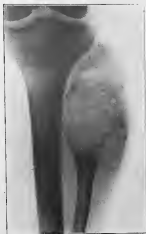locale et de la *fièvre des néoplasmes*, du *retentissement trophique et fonctionnel* de la tumeur sur les muscles et les articulations voisines.

La découverte récente des Rayons X nous avait engagés à approfondir l'étude diagnostique des tumeurs osseuses d'après la *radioscopie* et la *radiographie*, en nous aidant des indications et des clichés déjà nombreux de notre ami Destot. Il nous fut facile de montrer que les renseignements obtenus ainsi



(Fig. LVI)

Radiographie d'un ostéosarcome à myélomaxos de l'extrémité inférieure du radius.
— Cas traité par les méthodes conservatrices (résection.)

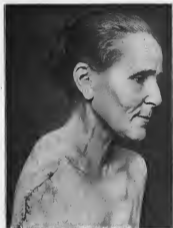

(Fig. LVII)

Radiographie d'un ostéosarcome à myélomaxos de l'extrémité supérieure du péroné.
— Cas traité par les méthodes conservatrices (résection.)

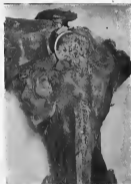ne pouvaient être qu'élémentaires et souvent inutilisables pour les tumeurs du thorax ou du bassin. Pour les membres, « on doit se déclarer satisfait, si l'on peut affirmer ainsi qu'il s'agit d'une tumeur, et qu'elle est diffuse ou encapsulée. La radiographie cependant permet en outre, le plus souvent des diagnostics différentiels entre l'ostéomyélite chronique, la tuberculose et les tumeurs épi-

physaires ou juxta-épiphysaires, — entre l'ostéomyélite chronique, la syphilis et les tumeurs diaphysaires, — entre les tumeurs encapsulées et les tumeurs diffuses avec ou sans fractures pathologiques. Nous avons cru trouver également les caractéristiques radiologiques des tumeurs à myéloplaxes dans la présence d'une coque continue, comme soufflée, avec des cloisons de refend : par la suite, nous avons dû revenir sur cette impression (v. page 141).



(Fig. LVIII.)

Désarticulation interscapulothoracique pour chondrosarcome de l'humérus avec envahissement des parties molles.



(Fig. LIX.)

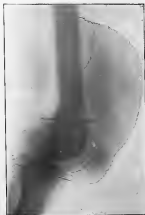Chondrosarcome de l'humérus avec envahissement des parties molles. — Fractures spontanées.

III. *Traitement.* — Dès que le diagnostic en est fait, c'est à l'extirpation complète de la tumeur osseuse qu'il faut avoir recours. Sauf pour certains ostéomes, la guérison sans récédive est la règle pour les tumeurs que leur structure et leur évolution clinique avaient fait admettre bénignes.

Pour les tumeurs malignes, l'amputation immédiate, à distance des tissus malades s'impose, qu'il s'agisse de sarcomes globo ou fusocellulaires, de chondromes malins ou d'épithéliomas térébrants. Les sacrifices imposés seront

d'autant plus étendus que la lésion, moins avancée, permettra d'espérer des rémissions plus durables.

Les opérations partielles, que l'on est souvent obligé de pratiquer parce que les malades refusent le sacrifice de tout un membre, étaient encore à l'étude en 1899. Mickulicz, Jaboulay Poncet les avaient surtout employées contre les tumeurs à myéloplaxes, et elles avaient consisté soit en évidements avec tamponnement consécutif et radiothérapie, soit en *résections osseuses limitées*. Ces dernières interventions, préconisées à Lyon surtout par MM. Gangolphe et Albertin, semblent avoir tenu leurs promesses : nous les avons pratiquées plusieurs fois depuis douze ans, dans des cas dont on trouvera l'indication dans notre index. (Fig. LX.)



(Fig. LX.)

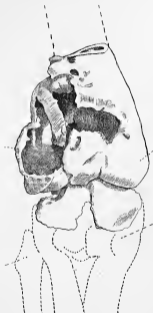Sarcome périostique de l'extrémité inférieure du fémur, traité par la résection du genou avec ablation de 12 centimètres du fémur. Guérison maintenue deux ans après.

Les succès de la radiothérapie dans certains *sarcomes* des os laissent encore la porte ouverte à toutes les *discussions*.

En cas de doute sur la nature de la tumeur, il importe aujourd'hui de commencer l'intervention par une incision directe sur la région malade. Si

l'ablation complète par une résection osseuse ou ostéo-articulaire limitée est facile, on commencera par elle. Si les parties molles semblent suspectes ou déjà envahies, l'amputation ou la désarticulation reprennent d'emblée leurs droits.

La présence de ganglions à distance ne doit pas être une raison d'abstention opératoire, car dans plus de la moitié des cas, il ne s'agit pas d'adénopathie néoplasique.



(Fig. LXL.)

Néof ormation bulleuse du fémur. Pièce sèche.

Quant aux récidives et aux métastases, quelles que soient les opérations pratiquées, il faudra toujours en prévoir la possibilité. Les conditions d'apparition des récidives dans la cicatrice sont des plus contingentes, à quelque

distance que l'on intervienne de ces tumeurs, ce qui s'explique par la précocité et l'extension rapide des thromboses veineuses. Pour les métastases, il semble cependant qu'elles sont moins fréquentes, après les amputations au-dessus de l'interligne sus-jacent à la tumeur, qu'après les désarticulations dans la continuité ou après les amputations dans la continuité.

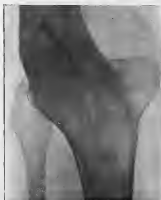Dystrophies osseuses simulant les tumeurs des os.

Dans notre rapport sur les tumeurs des os, nous avons cru pouvoir indiquer M. le Professeur Maurice Pollosson et moi, l'aspect aréolaire encapsulé de



(Fig. LXII.)

Néof ormation bulleuse du fémur.
Radiographie.



(Fig. LXIII.)

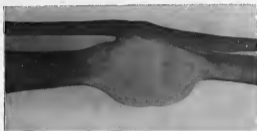
Réséction du fémur sur une hauteur de 10 c/m.
et du tibia sur une hauteur de 10 c/m pour néo-
formation bulleuse du fémur. — Enclavage.
— Résultat au bout de 5 ans.

certaines lésions osseuses sur les radiographies, comme caractéristique des tumeurs à myéloplaxes.

Par la suite, j'ai dû reconnaître que des altérations dystrophiques localisées des os pouvaient revêtir le même aspect.


C'est d'abord au niveau du col du fémur que j'ai fait ces constatations, à propos de *certaines cals soufflés*. Ces fractures s'étaient produites à la suite de

traumatismes minimes et ne s'étaient pas consolidées. La région cervico-trochanterienne apparaissait sur les clichés très raréfiée et augmentée de volume, avec une coque entrecoupée par des cloisons de refend. A l'opération, j'ai trouvé l'os



(Fig. LXIV.)

Fractures pathologiques à répétition, du tibia et du péroné chez une hypothyroïdienne.
Pseudarthrose dans un ancien « cal souflé ».

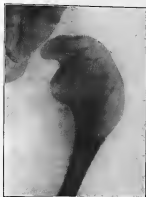

(Fig. LXV.)

Greffe du péroné dans un foyer de fracture pathologique du tibia. Consolidation et marche possible au 6^e mois.

réduit à une coque mince et fragile contenant à peine quelques bourgeons peu vascularisés, sans caractères histologiques précis. Dans un cas, il suffit d'abraser cette coque en ménageant le périoste et d'immobiliser ensuite le membre en ex-

tension pour obtenir une consolidation définitive avec un faible raccourcissement du membre.



(Fig. LXVI)

Cal souillé dystrophique de l'extrémité supérieure du fémur. Coque osseuse sans éléments cellulaires décelables à son intérieur. Résection partielle. Extension continue. Guérison.

Ces premiers faits, présentés à la Société de Chirurgie de Lyon en 1904, ont été développés par Trucy dans sa thèse (Lyon 1905). Il fut difficile de rapporter ces lésions au seul traumatisme, ou à des dystrophies osseuses primitives, telles que M. Gangolphe les a signalées depuis dans la « *collum flexum* » des adolescents, et telles que je les ai retrouvées dans certaines *productions bulleuses sous-périostiques* développées en dehors de tout traumatisme.

Parmi ces dernières, la plus intéressante à signaler occupait la région condylienne du fémur chez un homme de 30 ans, d'antécédents tuberculeux, qui m'avait été adressé pour « tumeur blanche du genou ». Je le présentai avant toute intervention à la Société de Chirurgie de Lyon le 17 novembre 1910. Une résection du genou portant sur dix centimètres du fémur et sur un centimètre du tibia, suivie de l'ostéosynthèse avec un crampon métallique, procura à ce malade une guérison qui ne s'est pas démentie depuis 3 ans. Les pièces de la résection fu-

rent soumises à l'examen de la Société de Chirurgie de Lyon le 24 novembre 1910, après un examen histologique qui n'avait révélé aucun élément néoplasique. Le 13 juillet 1913, le malade guéri, marchant sur un membre solide, fut amené à la même Société ; la radiographie du genou, prise à cette époque, montrait une synostose solide entre des os compacts et d'apparence saine. (Fig. LXII.)

Non moins curieux fut un cas de *pseudarthrose consécutif à des fractures itératives* du tibia chez une femme de 25 ans, hypothyroïdienne, qui vint dans mon service au mois d'octobre 1912, et chez laquelle je dus remédier à une perte de substance de 10 centimètres du tibia réséqué par une greffe totale du péroné prise sur la jambe opposée. La consolidation fut obtenue à ce prix, et l'opérée marche actuellement sans appareil, avec une claudication très modérée. Les deux radiographies ci-jointes donnent la silhouette de l'os malade avant et après l'intervention. Au traitement chirurgical, fut associée pendant 6 mois, la médication thyroïdienne. (Fig. LXIV et LXV.)

Dès 1902, d'ailleurs, j'avais signalé ces aspects de coque soufflée et raréfiée dans un foyer de fracture pathologique du fémur, au voisinage d'une ostéite tuberculeuse réchauffée après 55 ans de guérison (Société de Chirurgie de Lyon), et en 1903 dans un foyer de fracture pathologique du fémur, au voisinage d'une ostéomyélite prolongée (Société de Chirurgie de Lyon, 11 juin 1903).

. . .

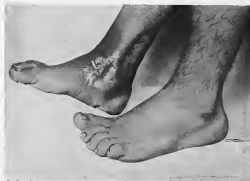L'obturation des Cavités osseuses et ostéoarticulaires pathologiques, d'après la méthode de Mosetig-Moorhof.

Dès l'année 1903, alors que Mosetig-Moorhof venait de publier sa technique pour le « plombage iodoformé des cavités osseuses », nous avons appliqué avec Léon Thévenot cette méthode à un certain nombre de nos petits malades de la Charité, soit pour l'obturation de cavités osseuses ostéomyélitiques ou tuberculeuses, soit pour la fermeture sans drainage des cavités articulaires résiduelles après les résections. Les premiers résultats, déjà très encourageants malgré une technique encore incertaine, ont été consignés dans la *Revue d'Orthopédie* (en 1904) et dans la thèse de Justin Renaud (Lyon 1904).

Peu à peu, des perfectionnements de détail dans la préparation et la désinfection des cavités à combler nous ont fourni les éléments de nouvelles publications sur ce sujet, soit dans la thèse de Gaston Grüber (Lyon 1908), soit au 2^e Congrès de l'Association française de Chirurgie (Paris 1909).

Actuellement encore, malgré les progrès apportés aux greffes de tissus vivants ou conservés dans le mélange de Ringer et aux techniques d'ostéoplastie,

nous estimons que pour un très grand nombre de cavités osseuses le plombage avec le mélange de Mosestig reste la méthode de choix. Il permet la réunion immédiate; il rend les pansements extrêmement simples et rares; et même en



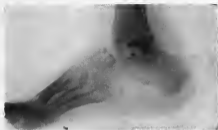(Fig. LXVII.)

Tuberculose étendue de l'arrière-pied (tarse et articulation tibiotarsienne) guérie après l'évidement suivi de plombage.

cas d'élimination ultérieure, le mélange iodoformé protège le foyer contre les infections secondaires et sert d'excitant et de tuteur à la régénération osseuse.

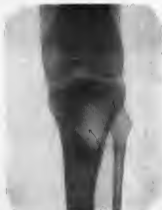Les résections ostéoarticulaires pour tuberculose, quand elles doivent laisser un espace mort au sein de tissus suspects ou infectés (cou-de-pied, hanche, poignet, coude, épaule) ont bénéficié également au plus haut degré du plombage iodoformé, que nous pratiquons alors plus volontiers en deux temps, après un tamponnement oxygéné de 48 heures. Les réunions *per primam* ne sont pas rares; et même quand le mélange ne s'est pas résorbé complètement, l'opéré peut quitter l'hôpital au bout de peu de temps, pour faire de la cure d'air ou de l'héliothérapie; les pansements ultérieurs peuvent être faits n'importe où, par tous les médecins.

A l'appui de cette opinion, nous avons présenté à la Société de Chirurgie de Lyon, de 1909 à 1913, plusieurs malades opérés pour des tumeurs blanches très



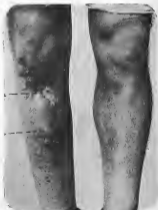(Fig. LXVIII.)

Radiographie prise deux mois après l'aragalectomie avec plombage, pour tuberculose tibiotalaire. Une portion du mélange, non résorbée encore, est visible.



(Fig. LXIX.)

Radiographie du tibia évidé, avant le plombage. Le pointillé circonscrit la cavité. Sur la face externe du tibia est indiqué le volet ostéocutané qu'on rabattra sur la cavité plombée.



(Fig. LXX.)

Photographie de la jambe opérée, après cicatrization. Le lambeau ostéocutané est indiqué par la courbe a, b.

fongueuses ou suppurées du pied, du cou-de-pied, du poignet, du coude et de l'épaule et guéris dans les délais minima, avec un résultat fonctionnel des plus satisfaisants.

.

Les opérations conservatrices dans les tumeurs primitives et isolées des gros troncs nerveux. (Mémoire inséré dans le livre jubilaire de M. le Professeur R. LÉPINE, octobre 1911.)

Nous avons appliqué aux tumeurs des nerfs les opérations économiques auxquelles se sont livrés, depuis Mickulicz, les chirurgiens, et en particulier les chirurgiens lyonnais, dans les tumeurs demi-malignes des os (sarcomes à myéloplaxes). Nous avons pensé que l'on pouvait, dans les tumeurs primitives et isolées des nerfs relativement peu malignes, faire comme pour celles des os, des opérations conservatrices, en disséquant au plus près les formations néoplasiques, et en gardant au maximum le tissu nerveux de soutien, aux limites des faisceaux envahis. Plus que pour les os, cette pratique peut être précieuse, puisque dans les troncs nerveux, on sait qu'il suffit de respecter la continuité de quelques faisceaux pour assurer le retour parfois assez rapide des fonctions essentielles.

Entre autres faits, nous avons traité ainsi un volumineux névrome, primitif et infiltrant du grand nerf sciatique, que nous avons péniblement disséqué à l'intérieur de la gaine du nerf. L'examen histologique a révélé la structure embryonnaire par places de la tumeur. Et pourtant au bout de dix-huit mois il n'y avait aucun signe de récurrence, les fonctions du membre inférieur restant relativement peu altérées.

CHIRURGIE D'URGENCE ET ACCIDENTS DU TRAVAIL

(PAR L. BÉRARD : 13 leçons publiées dans le *Bulletin Médical*.)

1911 — 1912 — 1913

- Chirurgie d'urgence et accidents du travail (leçon d'ouverture). — 6 décembre 1911.
- Les grands traumatismes du membre inférieur. Amputation ou conservation. — 23 décembre 1911.
- Les grands traumatismes du membre inférieur. Amputation ou conservation (suite). — 13 janvier 1912.
- La loi de 1898. L'Accident. Les maladies professionnelles. L'état antérieur. — 7 février 1912.
- Les rapports des traumatismes et de la tuberculose en matière d'accident du travail. — 6 mars 1912.
- Tuberculose et accidents du travail (suite). — 6 avril 1912.
- Tumeurs et traumatisme. — 8 mai 1912.
- Tumeurs et traumatisme (suite). — 22 juin 1912.
- Les traumatismes du crâne, en particulier les fractures. — 11 décembre 1912.
- Les traumatismes du crâne (suite), commotion et contusion de l'encéphale. — 29 décembre 1912.
- Les traumatismes du crâne (suite). — 29 janvier 1913.
- Le traitement des fractures du crâne. Ponction lombaire et trépanation précoce. — 15 février 1913.
- Du traitement des fractures récentes de la rotule. — 21 mai 1913.
- Du traitement des fractures récentes de la rotule (fin). — 24 mai 1913.
-

THÈSES INSPIRÉES

- Accidents causés par l'étranglement des hernies diaphragmatiques, étude anatomique et clinique. Albert BLONDEAU. Thèse de Lyon, 1899.
- Le traitement des tumeurs de la région supérieure de la vessie. Michel DEBRIU. Thèse de Lyon, 1899.
- De l'occlusion intestinale par torsion du mésentère. D^r Emile FABRE. Thèse de Lyon, 1899.
- Sur une variété spéciale de calcification dans les tissus. D^r Marcel LEXA. Thèse de Lyon, 1899.
- Les fistules cutanées d'origine biliaire. D^r Justin TRILLE. Thèse de Lyon, 1899.
- Du traitement des fractures compliquées des extrémités articulaires inférieures, des os de la jambe, et en particulier de la résection de l'articulation tibio-tarsienne totale. D^r Félix VIAL. Thèse de Lyon, 1899.
- Les névrites post-opératoires, étiologie et traitement. D^r Charles BRUNETIÈRE. Thèse de Lyon, 1900.
- De la cystostomie précoce comme traitement curatif de la tuberculose vésicale. D^r Louis DOMAGE. Thèse de Lyon, 1900.
- Déchirures sous-cutanées directes et traumatiques des vaisseaux fémoraux et poplités sans autre lésion. D^r Gabriel GARNAUD. Thèse de Lyon, 1900.
- Contribution à l'étude de l'épithélioma adamantin. D^r Lucien LÉARD. Thèse de Lyon, 1900.
- De la résection simultanée totale des deux maxillaires supérieurs. D^r Maurice MOUSSARD. Thèse de Lyon, 1900.
- Contribution à l'étude de l'occlusion intestinale par le diverticule de Meckel et de son traitement. D^r Paul NISGER. Thèse de Lyon, 1900.
- Contribution à l'étude des fibromes utérins inclus dans le ligament large. D^r Charles PERROT. Thèse de Lyon, 1900.

- L'étranglement herniaire par pincement latéral de l'intestin à signes latents.
D^r Raymond COSTE. Thèse de Lyon, 1902.
- Contribution à l'étude du rôle de l'angle gauche du colon dans les occlusions intestinales. D^r Joseph FRARIER. Thèse de Lyon, 1903.
- Des hernies ombilicales à grand diverticule saeculaire. D^r Charles SÉBIL. Thèse de Lyon, 1903.
- De l'invagination dans la tuberculose intestinale. D^r Eugène BAILLY. Thèse de Lyon, 1903.
- Sur un procédé de cure radicale de l'ectopie testiculaire inguinale avec hernie.
D^r Albert MICHALLON. Thèse de Lyon, 1904.
- Du plombage iodoformé des os (méthode de Von Mosetig Moorhof). D^r Augustin RENAUD. Thèse de Lyon, 1904.
- Du traitement de la luxation congénitale de la rotule (étude critique basée sur la pathogénie des lésions). D^r René RUDLER. Thèse de Lyon, 1904.
- Ostéomalacie infantile. D^r P. KÖNIG. Thèse de Lyon, 1905.
- Étude sur certains cas vicieux simulant des tumeurs des os. D^r L. TRUCY. — Thèse de Lyon, 1906.
- La péricardite tuberculeuse à grand épanchement. Péricardiectomie par voie transxyphosternale sus-diaphragmatique. D^r Maurice BERTAUX. Thèse de Lyon, 1907.
- Les formes sous-péritonéales de l'appendicite. D^r Antoine CHABANON. Thèse de Lyon, 1907.
- Les formes cliniques du cancer du gros intestin (rectum excepté). D^r Paul JOUFFRAY. Thèse de Lyon, 1907.
- Traitement des grands traumatismes du bras avec fracture compliquée de l'humérus. D^r Marcel CLOT. Thèse de Lyon, 1909.
- Le lymphadénome du rectum. D^r Camille MALGAT. Thèse de Lyon, 1909.
- Résultats du traitement des tuberculoses chirurgicales de l'intestin grêle. D^r Louis PELTIER. Thèse de Lyon, 1909.
- Contribution à l'étude de la hernie inguino-interstitielle chez la femme. D^r Jean CRISTINI. Thèse de Lyon, 1910.
- Traitement des grands traumatismes des membres inférieurs. D^r Joseph STEFANI. Thèse de Lyon, 1910.

- Sur l'angiome musculaire du psoas. D^r Maurice NAUDET. Thèse de Lyon, 1911.
- De l'éviscération spontanée en dehors de la période opératoire. Robert TOURASSE.
Thèse de Lyon, 1911.
- De la nature des troubles digestifs dans les hernies épigastriques. D^r Pierre
CUISNET. Thèse de Lyon, 1911.
- Du traitement sanglant des fractures diaphysaires de l'avant-bras. D^r Charles
FAGUIN. Thèse de Lyon, 1912.
- Les complications et les manifestations urinaires dans le cancer du rectum.
D^r Eugène BERNARD. Thèse de Lyon, 1912.
- Maladie de Hodgkin, lymphogranulomatose. D^r Gaston LACRONQUE. Thèse de
Lyon, 1912.
- Contribution à l'étude de l'arrachement accidentel du cuir chevelu. D^r Joseph
RENARD. Thèse de Lyon, 1912.
- Technique et accidents de la jéjunostomie. D^r Maurice SAUTER. Thèse de Lyon,
1912.
- Du traitement de la tumeur blanche du genou chez l'adolescent et chez l'adulte.
D^r Antoine BIRON. Thèse de Lyon, 1912.
-

INDEX CHRONOLOGIQUE

La plupart des présentations de malades faites dans les sociétés savantes de 1892 à 1896 et les articles écrits à ce sujet l'ont été sous l'inspiration de nos maîtres dans les hôpitaux : MM. Augagneur, Fochier, Gangolphe, Jaboulay, Ollier, Poncet, Maurice Pollosson, Vincent.

1892

Greffe de capsules surrénales de chien dans un cas de maladie d'Addison. Présentation de pièces à la Société des Sciences médicales de Lyon. — 28 décembre 1892.

1893

Actinomycose expérimentale par inoculation de cultures pures (en collaboration avec M. Louis Don). Société des Sciences médicales. — 15 mars 1893.

1894

Cancer de la capsule surrénale avec noyau métastatique dans la paroi thoracique. Société des Sciences médicales de Lyon. — 28 février 1894.

Greffes autoplastiques d'Ollier pour une énorme perte de substance des téguments de la cuisse. Société des sciences médicales. — 7 mars 1894.

Rhabdomyôme malin de la masse sacrolombaire chez un enfant. Société des sciences médicales de Lyon. — 4 juillet 1894.

- Une forme rare d'occlusion intestinale aiguë chez un enfant. Laparotomie. Guérison. *Archives provinciales de Chirurgie*. — Août 1894.
- Enorme sarcome du rein chez un enfant. Société des Sciences médicales de Lyon. — 17 octobre 1894.
- Une variété de tumeur solide des maxillaires d'origine paradentaire (épithélioma adamantin). En collaboration avec Nové-JOSSERAND. *Revue de Chirurgie*. — Novembre 1894.
- Actinomyose thoracique d'origine pulmonaire. Société des Sciences médicales de Lyon. — 28 novembre 1894.
- Actinomyose cervicale à localisations périlaryngées. Société des sciences médicales de Lyon, 28 décembre 1894. Présentation des pièces d'autopsie à la même société le 6 février 1895.

1895

- Actinomyose temporo-maxillaire. Société des Sciences médicales. — 8 janvier 1895.
- Sur la régression de certains goîtres après l'exposition à l'air du corps thyroïde hypertrophié, sans luxation des lobes au dehors. *Province Médicale*. — 26 janvier 1895.
- Cancroïde développé dans une vieille cicatrice de brûlure du cuir chevelu, avec perforation du crâne par propagation. Société des Sciences médicales. — 6 mars 1895.
- Du retournement du canal vagino-péritonéal ou de la vaginale dans la cure radicale de certaines hernies congénitales et de certaines hydrocèles. *Province médicale*. — 23 mars 1895.
- Volumineuse tumeur du rein droit. Néphrectomie. Guérison. Société des Sciences médicales. — 1^{er} mai 1895.
- Anus caecal pour tumeur du gros intestin. Survie de 5 ans. *Province Médicale*. — 4 mai 1895.
- Sur un cas de myxome kystique du tibia (en collaboration avec G. Nové-JOSSERAND). *Revue de Chirurgie*. — Mai 1895.
- Laryngectomie totale pour cancer limité du larynx. Société des Sciences médicales. — 5 juin 1895.

- Note sur deux cas d'épithélioma sébacé primitif du cuir chevelu et des téguments. *Revue de Chirurgie*. — Août 1895.
- Cystostomie suspubienne temporaire pour un énorme calcul vésical infecté. *Archives provinciales de Chirurgie*. — 1895.
- Les sporozoaires, et particulièrement les coccidies pathogènes (en collaboration avec F. LE DANTEC). Encyclopédie des « aide-mémoire Léauté ». 190 pages. Paris 1895.

1896

- Du cancer musculaire de l'utérus. Société des Sciences médicales. — 18 décembre 1895 ; — 15 janvier, 25 mars, 29 avril 1896.
- De l'actinomycose humaine. Sa fréquence en France. Nécessité et moyens de la reconnaître. Données cliniques. Diagnostic et traitement. *Revue générale Gazette des Hôpitaux*. — 27 février et 7 mars 1896.
- Hématocèle sacculaire ombilicale compliquant un double kyste de l'ovaire avec ascite. Symphyse intestinale totale. Occlusion post-opératoire mortelle. *Province Médicale*. — Mars 1896.
- A propos de trois cas de péritonite suppurée stercorale herniaire, guéris par laparotomie et drainage, sans lavage du péritoine. *Archives provinciales de Chirurgie*, n° 4. — 14 avril 1896.
- La hernie primitive du cæcum à sac incomplet. Pathogénie. Traitement. *Province Médicale*. — 18 août 1896.
- Cancer (épithélioma) de l'ovaire développé chez une jeune fille de 16 ans. Société des Sciences médicales. — 28 mars 1896.
- De la dégénérescence maligne des kystes dermoïdes de l'ovaire, par L. DOR et L. BÉRARD. — 4 octobre 1896.
- Etude sur la circulation sanguine de la glande thyroïde. *Province Médicale*. — 14 novembre 1896.
- Sur un cas d'ostéomyélite larvée. *Bulletin Médical*, n° 91. — 15 novembre 1896.
- Sur un emploi curieux du citron comme pessaire antiseptique. *Lyon Médical*. — 1896.
- Recherches sur l'ostéomyélite (en collaboration avec J. NICOLAS). Rapportées dans le *Traité de Chirurgie* de Duplay et Reclus. T. I, article Poncelet. — 1896.

Thérapeutique chirurgicale du goitre. Contribution à l'étude anatomique et chirurgicale du goitre. (8 figures et 5 planches hors texte, 490 pages, Paris, Masson 1896). (Thèse inaugurale). Thèse de Lyon, médaille d'argent 1896-1897. — Travail couronné par l'Académie de Médecine 1897 (Prix Laborie).

1897

Du cancer musculaire lisse en général et de celui de l'utérus en particulier, par J. PAVIOT et L. BÉCARD. *Archives de Médecine expérimentale et d'Anatomie pathologique*. — Septembre 1897.

Faits relatifs à l'étiologie de l'actinomycose et à la biologie de l'actinomyces (en collaboration avec J. NICOLAS). Société des Sciences médicales de Lyon. — Octobre 1897.

De la fièvre thyroïdienne dans les opérations de goitres (fièvre thyroïdienne expérimentale). *Gazette hebdomadaire de médecine et de chirurgie*. 16 décembre 1897.

De la polyarthrite tuberculeuse déformante ou pseudo-rhumatismale chronique tuberculeuse. Démonstrations radiographiques. BÉCARD et DESTOT. Congrès français de chirurgie. 11^e session, Paris, 1897.

Traitement chirurgical du prognathisme (en collaboration avec M. le P^r JABOULLAY). *Presse Médicale* (avec 8 figures) et in thèse de Berger P., Lyon, 1897.

Application de la radiographie à l'étude des circulations locales (en collaboration avec DESTOT). (Mémoire présenté à l'Académie de Médecine avec 120 clichés pour le concours du prix Bourcerei, 1897. Mention honorable).

Topographie de l'appendice iléo-cæcal. Publié en partie dans la thèse de Dormoy sur l'appendicite pelvienne. Thèse Lyon, 1897.

De l'actinomycose chez l'homme (en collaboration avec M. le Professeur PONCET). Rapport au congrès de St-Etienne, A. F. A. S., 1897.

Valeur de l'iodure de potassium dans le traitement de l'actinomycose. Communication au congrès de St-Etienne, A. F. A. S. — 1897.

1898

Néphrectomie sous-capsulaire pour pyonéphrose fistuleuse. Shoek et urémie suraiguë. Sérum artificiel. Guérison. Société des Sciences médicales de Lyon. — 30 janvier 1898.

- Hernie diaphragmatique étranglée avec rupture du côlon dans la cavité thoracique.
L. BÉRARD et GALLOIS. *Bulletin Médical*. — 6 février 1898.
- De la hernie obturatrice étranglée. *Bulletin Médical*. — 20 mars 1898.
- Actinomycose cervico-faciale à forme chronique. Société des Sciences médicales.
— 27 mars 1898.
- Etiologie générale de l'actinomycose par A. PONCET et L. BÉRARD. *Lyon Médical*.
(Voir le chapitre III du traité clinique de l'actinomycose humaine, par
A. PONCET et L. BÉRARD. Paris, août 1898. Masson, éditeur). — 1^{er} mai 1898.
- Coup de revolver dans la voûte palatine. Société des Sciences médicales.
— 13 novembre 1898.
- Tumeur cancéreuse du dôme vésical, cystectomie partielle. Société de Chirurgie.
— 8 décembre 1898.
- Occlusion intestinale produite par le diverticule de Meckel. Société de Chirurgie.
L. BÉRARD et DELORE. — 29 décembre 1898.
- Titres et travaux scientifiques pour le concours d'agrégation, (imprimerie
Legendre). — 1898.
- Traité clinique de l'actinomycose humaine (en collaboration avec M. le Professeur
PONCET. (410 pages, 45 figures et 4 planches hors texte. Masson et C^{ie}, Paris
1898). Académie de Médecine, prix Laborie. — Académie des Sciences,
prix Montyon.)

1899

- Abcès aréolaire du foie, d'origine biliaire, fistule spontanée dans l'hypochondre
gauche. L. BÉRARD et CARLE. *Bulletin Médical*, n^o 6. — 18 janvier 1899.
- Incurvation du radius. Société de Chirurgie. (Maladie de Madelung). —
16 février 1899.
- Traitement opératoire de la névralgie faciale par le procédé de Krönlein. BÉRARD
et DELORE. Société des Sciences médicales. — Février 1899.
- Otite ancienne, crises épileptiformes. Trépanation de l'apophyse mastoïde.
Guérison. Société des Sciences médicales. — Février 1899.
- Hématocèle et grossesse extra-utérine. Société des Sciences médicales. —
Février 1899.
- Cystostomies répétées chez un prostatique. Société des Sciences médicales. —
Mars 1899.

- Applications de l'air liquide. Société des Sciences médicales. — Mars 1899.
- Réséction intestinale pour tuberculose. Lésions ultérieures du dos de la main. Société des Sciences médicales. — Mai 1899.
- Cystostomie pour tuberculose vésicale. Société des Sciences médicales. — Mai 1899.
- Gastro-entéro-anastomose postérieure. Société des Sciences médicales. — Mai 1899.
- De l'occlusion intestinale par le diverticule de Meckel. L. BÉRARD et DELORE. *Revue de Chirurgie*. — Juin 1899.
- Péritonite suppurée avec gaz. Société de Chirurgie. BÉRARD et DELORE. — 8 juin 1899.
- A propos du traitement de la cystite tuberculeuse. Société nationale de Médecine. — 10 juillet 1899.
- Enorme fibrome utérin. Extirpation. Société des Sciences médicales. — 11 octobre 1899.
- Kyste du pancréas traité par l'incision et la marsupialisation de la capsule. Société des Sciences médicales. — 20 décembre 1899.
- Tumeur des Os. Rapport au Congrès de l'Association française de Chirurgie, par MM. Maurice POLLOSSON et BÉRARD. — 1899.
- Des occlusions intestinales par torsion d'un segment du mésentère (volvulus de l'intestin grêle) par BÉRARD et DELORE. XIII^e session du Congrès français de Chirurgie. — 1899.

1900

- De l'actinomycose humaine pendant ces deux dernières années (1898-1899) par A. PONCET et L. BÉRARD. Communication à l'Académie de Médecine. — 27 mars 1900.
- Appareil pour injection de sérum artificiel par A. LUMIÈRE et BÉRARD. Société des Sciences médicales. — 2 mai 1900.
- Adénites géniennes néoplasiques. Société des Sciences médicales. — 2 mai 1900.
- Kyste glandulaire du pancréas. Société de Chirurgie. — 13 mai 1900.
- Note sur la résistance des spores de l'actinomyces par BÉRARD et J. NICOLAS. Société de Biologie. — 13 octobre 1900.
- Rhumatisme tuberculeux ou pseudo-rhumatisme infectieux, d'origine bacillaire (forme de tuberculose articulaire simulant divers types de rhumatisme). *Gazette hebdomadaire de Médecine et de Chirurgie*, par BÉRARD et MAILLAND. — 4 novembre 1900.

1901

- Appendicite avec péritonite suppurée diffuse. Incisions abdominales multiples. Drainage abdomino-vaginal. Guérison. Société de Chirurgie. — Janvier-février 1901.
- Hermophényl par L. BÉRAUD et MM. LUMIÈRE. Société des Sciences médicales. — 17 avril 1901.
- Fracture de la partie moyenne du fémur, interposition musculaire, libération des fragments au bout de 9 mois. Suture. Guérison. Société de Chirurgie. — Mars-avril 1901.
- Plaie perforante de la poitrine de part en part par une canne à épée. Suites très bénignes. Société de chirurgie. — Mars-avril 1901.
- Cancer de l'ovaire avec torsion du pédicule : ovariectomie et hystérectomie abdominale totale. Guérison. Société de chirurgie. — Mars-avril 1901.
- Hydronephrose dans un rein en ectopie lombo-abdominale. Néphrectomie transpéritonéale. Guérison. Société de Chirurgie. — Mai-juin 1901.
- De l'étranglement des tumeurs pelviennes par torsion de leur pédicule. Revue générale. *Gazette des Hôpitaux*, n° 55. — 11 mai 1901.
- Actinomyose cervico-faciale. Société des Sciences médicales. — 26 juin 1901.
- Epithélioma primitif du vagin. Société des Sciences médicales. BÉRAUD et THUILLAT. — 26 juin 1901.
- Sur un cas d'encéphalocèle glabellaire avec hydrocéphalie latente. Tumeur kystique des plexus choroïdes intra-ventriculaires, par BÉRAUD et MAILLAND. — 8 septembre 1901.
- Actinomyose de la joue. Société nationale de Médecine. — 4 novembre 1901.
- Fracture pathologique du fémur au-dessous d'un foyer d'ostéite tuberculeuse réchauffée après 55 ans de guérison. Société de Chirurgie. — 2^{me} semestre 1901.
- Pincement latéral de l'intestin à symptômes latents. Phlegmon chronique de la région inguinale d'origine intestinale, fistule pyostercorale. Cure radicale par résection de l'intestin. Guérison. Société de Chirurgie. — Novembre-décembre 1901.

1902

- Uréthrectomie pour rétrécissement infranchissable compliqué d'abcès urinaire chronique. Soc. de méd. — 15 janvier 1902.

- De l'occlusion intestinale aiguë comme complication très tardive de l'appendicite, coudures multiples et volvulus complexes de l'intestin. *Bulletin Médical* (25). — 26 mars 1902.
- De l'actinomyose humaine en France. Sa fréquence, son pronostic éloigné par A. POISSET et L. BÉRAUD. Communication à l'Académie de Médecine. — 1^{er} avril 1902.
- Actinomyose chez un cheval. Soc. de Méd. — 14 avril 1902.
- Foie infectieux simulant l'abcès hépatique. Soc. nat. de méd. — 28 avril 1902.
- Sur un cas de contusion grave de l'abdomen. Déchirure complète du foie, sans plaie des téguments. Ecrasement du lobe inférieur du poumon gauche sans fracture de côte. *Bulletin Médical*. L. BÉRAUD et VIGNARD. — 4 juin 1902.
- Plaie du cœur par balle de revolver. *Presse Médicale*. BÉRAUD et VIANNAY. — 7 juin 1902.
- Des hernies inguino-crurales primitives du cæcum et de l'appendice à sac incomplet. *Gazette des Hôpitaux*, n^o 86. Revue générale, par BÉRAUD et VIGNARD. — 2 août 1902.
- Fracture de la colonne dorsale par coup de feu, laminectomie. Soc. de chirurgie. — 5 octobre 1902.
- Trochantérite tuberculeuse suppurée chez un adulte. Evidement et curetage, guérison. Redressement compensateur du col fémoral. Soc. de chirurgie. — 12 octobre 1902.
- Sur le goître suffocant. Soc. de médecine. — 13 nov. 1902.
- Deux cas de pseudarthrose traités par l'avivement et la suture des fragments. Soc. de chirurgie. — 7 décembre 1902.
- Déformation nasale. Soc. des sc. méd. L. BÉRAUD et REYNARD. — 10 et 17 déc. 1902.
- La fièvre dans le cancer. A propos d'une question qui avait été posée dans la séance précédente par M. le Professeur JABOULAY. Réponse avec citation des travaux de MM. LUMIÈRE. Soc. de méd. — 28 déc. 1902.
- Hernie ombilicale étranglée avec énorme diverticule sous-cutané en sablier. Volvulus de l'intestin dans le diverticule. Soc. de chirurgie. — 28 déc. 1902.
- Injection d'air dans l'espace prérectal comme méthode thérapeutique dans l'incontinence nocturne d'urine rebelle au traitement médical. Soc. nat. de médecine. — 29 déc. 1902.
- Note sur la circulation artérielle du rein. L. BÉRAUD et DESTOT. *Journal de l'Anatomie et Physiologie normale et pathologique de l'homme et des animaux*. — 1902.

1903

- Hématocolpos avec hématométrie et hématosalpinx double volumineux, évacuation, autoplastie vaginale. Infection ascendante tardive, ablation des annexes, guérison. Soc. de chirurgie. — 15 janvier 1903.
- Epithélioma du cæcum chez une jeune femme. Obstruction subaiguë, entéro-anastomose. Entérectomie iléocæcale secondaire. Guérison. Soc. de chirurgie. — 3 février 1903.
- Sur la gastrostomie. Soc. de chirurgie. — 12 février 1903.
- Lymphadénome du corps thyroïde. Soc. de méd. — 25 février 1903.
- Sur l'utilisation de la leucocytose dans le diagnostic de certaines affections génitales de la femme. *Revue de gynécologie et de chirurgie abdominale*. L. BÉARD et A. DISCOS. — Janvier-février 1903.
- Fibrochondrome du sinus maxillaire propagé à l'orbite. Résection partielle du maxillaire supérieur. Évidement de l'orbite avec conservation de l'œil. Guérison maintenue depuis 20 mois. Soc. de chirurgie. — 5 mars 1903.
- Les occlusions intestinales par coudure de l'angle colique gauche. *Revue de Chirurgie*, n° 5. L. BÉARD et PATEL. — 10 mai 1903.
- Traumatisme ancien du pied. Fracture de la malléole interne et écrasement probable de l'astragale. Troubles trophiques consécutifs (pied bot varus, ulcère, atrophie musculaire par névrite traumatique du tibial postérieur). par BÉARD et PATEL. Soc. de chirurgie. — 14 mai 1903.
- Sur la résection orthopédique du coude. Soc. de chirurgie. — 18 juin 1903.
- Ostéomyélite prolongée de l'extrémité inférieure du fémur gauche. Fracture pathologique consolidée vicieusement. Ablation tardive de séquestres; ostéomalacie du cal. Redressement. Guérison. Soc. de chirurgie. — Juin 1903.
- Rétrécissements tuberculeux multiples de l'intestin grêle et occlusion subaiguë par brides. Laparotomie. Guérison. Soc. de chirurgie. — 25 juin 1903.
- Traitement des abcès pelviens d'origine appendiculaire, en particulier par l'incision rectale. *Revue de Gynécologie et de Chirurgie abdominale*, n° 5. BÉARD et PATEL. — Sept.-octobre 1903.
- Occlusion intestinale dans l'appendicite. Soc. nat. de médecine. — 9 nov. 1903.
- Cholécystite calculense ouverte spontanément dans l'estomac et à la paroi abdominale. Intervention. Guérison. Soc. de chirurgie. — 19 nov. 1903.

1904

- A propos du diagnostic clinique de l'actinomyose humaine. A. PONCET, et L. BÉRAUD. Communication à l'Académie de médecine, *Archives de parasitologie*. — 22 mars 1904.
- Des fractures de l'extrémité supérieure du cubitus avec luxation de la tête radiale. Soc. de chirurgie. — 25 mars 1904.
- Deux cas de brûlure étendue avec cicatrices vicieuses chéloïdiennes. Excision large. Autoplastie. Guérison. Soc. de chirurgie. — 14 avril 1904.
- Rétrécissement iléocaecal. Obstruction chronique. Anastomose iléocolique et résection secondaire du segment iléocaecal. Soc. de chirurgie. — 21 avril 1904.
- La tuberculose intestinale comme cause d'invagination. *Semaine Médicale*. — 27 avril 1904.
- Ancienne fracture du fémur. Cal vicieux ou tumeur, par BÉRAUD et MAILLAND. Soc. de chirurgie. — 28 avril et 5 mai 1904.
- Du traitement sanglant de la luxation congénitale de la rotule. Société de chirurgie. — 19 mai et 10 novembre 1904.
- Troubles trophiques post-opératoires du membre inférieur avec luxation de la rotule. Soc. de chirurgie. — 26 mai 1904.
- Tumeur maligne naso-pharyngienne chez un enfant. BÉRAUD et NORMANN. Soc. sc. médicales. — 29 juin 1904.
- Luxation ancienne du maxillaire inférieur. Résection des deux condyles de la mâchoire. Guérison fonctionnelle intégrale. — BÉRAUD et PINATTELLI. Société de chirurgie. — 30 juin 1904.
- Les péritonites généralisées d'origine appendiculaire. *Bulletin Médical*, n° 61. — 3 août 1904.
- Des sténoses tuberculeuses de l'intestin grêle chez l'enfant. *Revue de chirurgie*. L. BÉRAUD et LERICHE. — 10 août 1904.
- Ostéomalacie infantile. Soc. nationale de médecine. L. BÉRAUD et NORMANN. — 14 novembre 1904.
- Des complications nerveuses dans les fractures de l'extrémité inférieure de l'humérus. Soc. de chirurgie. — 17 novembre 1904.
- Scoliose et torticollis grave d'origine pharyngo-auriculaire (végétations adénoïdes compliquées d'otite suppurée et de mastoïdite). Soc. des Sc. médicales. — 7 déc. 1904.

Les arthrites suppurées dans l'ostéomyélite aiguë. *Bulletin Médical*. — 14 décembre 1904.

Goitre suffocant chez un enfant. Résection partielle de la thyroïde. — 15 déc. 1904.

De l'obturation des cavités osseuses pathologiques (plombage des os), d'après la méthode de Mosetig-Moorhof, par L. BÉRARD et THÉVENOT. *Revue d'Orthopédie*. — 1904.

Fractures sus-condyliennes du fémur chez l'enfant. BÉRARD et THÉVENOT. Soc. de chirurgie. — 22 décembre 1904.

1905

Opération conservatrice dans un cas d'ostéomyélite grave. Société des Sciences médicales. — 11 janvier 1905.

Du traitement des déviations de la cloison et des déformations des os du nez par la Méthode de MARTIN. Société de Chirurgie. — 19 février 1905.

De la conduite à tenir dans les cas de corps étrangers de l'œsophage chez l'enfant, par BÉRARD et LERICHE. *Semaine Médicale*. — 15 février 1905.

Traitement des complications orthopédiques de l'ostéomyélite. *Bulletin Médical*, n° 13. — 15 février 1905.

Hernie crurale étranglée. Pincement latéral de l'intestin grêle à signes latents. Société de Chirurgie. — 16 février 1905.

Mastoiïdite avec thrombophlébite du sinus latéral et de la jugulaire interne. Trépanation du sinus après ligature et résection de la jugulaire. Pyohémie. Société de Chirurgie. — 23 février 1905.

Rhumatisme tuberculeux des deux épaules. Myosite tuberculeuse du biceps. Perforation spontanée d'une ulcération tuberculeuse cæco-appendiculaire, par BÉRARD et PETITJEAN. Société des Sciences médicales. — 12 avril 1905.

Tumeur solide du mésentère, BÉRARD et COSTE. Société des Sciences médicales. — 7 juin 1905.

Sur deux cas d'entéro-anastomose pour lésions inextirpables de l'intestin grêle et du cæcum. (tuberculose et cancer). BÉRARD et PATEL. Société de Chirurgie. — 8 juin 1905.

Sur les formes chirurgicales de la tuberculose intestinale, par BÉRARD et PATEL. *Lyon Médical*, n° 41. Communication au Congrès de la tuberculose, section de chirurgie. — Paris, 8 octobre 1905.

A propos de trois cas d'épithélioma branchiogène du cou. Société des Sciences médicales. BÉCARD, JOUFFRAY, ADLER. — 24 novembre 1905.

Tumeurs végétantes des deux ovaires. Torsion du pédicule de l'une de ces tumeurs avec transport du cœcum dans le flanc gauche. Société de Chirurgie. — Novembre 1905.

Grossesse tubaire et pyosalpinx. Rupture de la poche tubaire au cours de l'anesthésie. Castration abdominale. Guérison. Société de Chirurgie. — 7 décembre 1905.

1906

Traitement des tumeurs malignes de la parotide. Résection condylo-marginale postérieure du maxillaire. Société de Chirurgie. L. BÉCARD. — 11 janvier 1906.

Thyrotonomie et papillomes diffus du larynx chez l'enfant. Société des Sciences médicales. — 17 janvier 1906.

Fractures du coude. Société de Chirurgie. — 18 janvier 1906.

Péricardite tuberculeuse cliniquement primitive à grand épanchement sérohématique (deux litres et demi). Ponction puis péricardotomie. L. BÉCARD et M. PÉAU. Société des Sciences médicales. — 7 février 1906.

Du rétablissement de la trachée ramollie au cours des interventions pour goitre. Société de Chirurgie. *Province Médicale*, n° 14, par BÉCARD et JOUFFRAY. — 18 mars 1906.

De l'application de la méthode de BIER dans les lésions inflammatoires. Société nationale de médecine de Lyon. — 2 avril 1906.

Sur trois cas de tuberculose intestinale guéris par des opérations palliatives. Société de Chirurgie. BÉCARD et PATEL. — 27 avril 1906.

De la cholécystite calculeuse avec perforation spontanée de la vésicule. Société de Chirurgie. — 26 avril 1906.

Squirre atrophique de la langue par dégénérescence leucoplasique chez un syphilitique. Société de Chirurgie. — 17 mai 1906.

Sur quelques indications des lavages de l'estomac après les interventions de chirurgie abdominale. Société de Chirurgie. — 14 juin 1906.

Deux nouveaux cas d'évidement de la loge parotidienne pour cancer de la parotide (résection condylo-marginale postérieure du maxillaire inférieur). Société de Chirurgie. — 21 juin 1906.

- Splénectomie pour maladie de Banti, avec rate mobile. Guérison. Société de Chirurgie. — 28 juin 1906.
- De la castration abdomino-vaginale totale dans le traitement du cancer du vagin par BÉRARD et LERICHE. Société de Chirurgie. — 5 juillet 1906.
- Tuberculose du gros intestin. Indications et résultats de l'intervention chirurgicale. Rapport présenté par BÉRARD et PATEL. Congrès de Lyon. Association française pour l'avancement des sciences. — 2 et 7 août 1906
- Tuberculose entéropéritonéale du segment iléocæcal, péritonite tuberculeuse herniaire, secondaire à une tuberculose ancienne du grand péritoine, par BÉRARD et MOURIQUAND. Société des Sciences médicales. — 12 août 1906.
- De quelques accidents pulmonaires après la pylorotomie. *Province Médicale*, n° 42, par L. BÉRARD et TRÉVENOT. — 20 octobre 1906.
- Enorme tumeur à tissus multiples, sous-mésentérique. Extirpation. Plaie latérale de l'aorte abdominale réparée par enfouissement des bords, après ligature temporaire du vaisseau, par BÉRARD et CAVAILLON. Société de Chirurgie. — 22 novembre 1906.
- Du cancer aigu de la thyroïde chez les jeunes sujets. Société de Chirurgie. — 20 décembre 1906.

1907

- Utérus didelphe à corps indépendants. Disménorrhée extrême, ablation de l'hémi-utérus gauche borgne. Guérison. Société de Chirurgie. — 17 janvier 1907.
- Fracture de la rotule chez une femme de soixante-huit ans. Suture des ailerons. Résultats parfaits. Société de Chirurgie. — 14 février 1907.
- Coliques hépatiques. Ictère et cholérages dans les kystes hydatiques du foie, *Bulletin Médical*, n° 14, BÉRARD et CAVAILLON. — 23 février 1907.
- Quelques types d'entorses graves du genou. Société de Chirurgie. — 18 avril 1907.
- Résultats éloignés d'opérations pour tuberculose intestinale. Société de Chirurgie. BÉRARD et PATEL. — 18 avril 1907.
- Sténose sous-glottique. Diagnostic clinique : sténose grave sous-glottique, chondrite et péri-chondrite cricoïdienne et trachéale, probablement syphilitique, peut-être enchondrome. Opération d'urgence. Insuccès du tubage rapide. Injections de biiodure. Amélioration. Trachéoscopie sous-glottique

et trachéale. Périchondrite syphilitique non ulcérée. Impossibilité d'enlever la canule. Dilatation caoutchoutée. Canules fermées décroissantes. Guérison. Société des Sciences médicales. — 8 mai 1907.

Présentation d'instruments. Société de Chirurgie. — 30 mai 1907.

L'opération précoce dans l'appendicite aiguë. *Province Médicale*, n° 22. BÉRARD et ALAMARTINE. — 1^{er} juin 1907.

Rapport sur les prix de la Société des Sciences médicales. — 28 juillet 1907.

Congestion thyroïdienne expérimentale. *Gazette des Hôpitaux*, n° 135. — 26 novembre 1907.

Une forme latente du cancer thyroïdien par L. BÉRARD et H. ALAMARTINE. *Province Médicale*, n° 49. — 7 décembre 1907.

Estomac biloculaire. Gastroplastie, puis gastro-entéro-anastomose. Radiographie de l'estomac après guérison. Société de Chirurgie. — 19 décembre 1907.

1908

Les tumeurs solides et kystiques du tractus thyroïdien. L. BÉRARD et A. CHALIER. *Archives générales de médecine*, n° 1. — Janvier 1908.

Radio-scopie dans la chirurgie gastrique. Société de Chirurgie. — 17 et 28 janvier 1908.

Pancréatite aiguë hémorragique avec cytotéatonecrose, par L. BÉRARD et A. CHALIER. *Province Médicale*. — 1^{er} février 1908.

Du fonctionnement de la gastro-entéro-anastomose dans les affections de l'estomac sans obstacle pylorique. Société de Chirurgie. — 5 mars 1908.

Résultat éloigné d'une résection étendue de l'estomac. Société des Sciences médicales. — 8 mars 1908.

Empyème chronique fistuleux. Estlander avec décortication du poumon. Guérison. Société de Chirurgie. — 2 avril 1908.

Récidive de prolapsus utérin par allongement exceptionnel du col. Hystérectomie totale; ventro-fixation du vagin et des ligaments. Société de Chirurgie. — 14 mai 1908.

Tumeurs pelviennes à pédicule tordu sans symptômes d'étranglement. Société de Chirurgie. — 25 juin 1908.

- Hallux varus acquis avec elino-dactylic interne des autres orteils. BÉRARD et RENDU. *Revue d'Orthopédie*. — 1^{er} septembre 1908.
- Deuxième Congrès de la Société internationale de Chirurgie. Bruxelles, 21-25 septembre 1908. — Compte rendu *Lyon Chirurgical*, n° 1, 1908.
- Les tumeurs du rachis. Rapport présenté au Congrès de la Société Internationale de Chirurgie. *Province Médicale*, n° 43. — Septembre 1908.
- Sur la cure radicale de la hernie crurale par le procédé inguino-crural du double rideau. Comptes rendus du deuxième Congrès de la Société Internationale de Chirurgie. — Bruxelles, septembre 1908.
- De l'oblitération des cavités osseuses pathologiques par la méthode du plombage de Mosetig-Moorhof (mélange plastique iodoformé). Communication au XXI^{es} Congrès français de chirurgie. — Paris, octobre 1908.
- Résultats éloignés d'opérations pour tuberculose de l'intestin grêle. (Communication faite au XXI^{es} Congrès français de chirurgie). BÉRARD et PATEL. — Octobre 1908.
- Pyonéphrose compliquant l'ostéomyélite. Ostéomyélite grave du tibia avec nécrose nécessitant l'évidement de toute la diaphyse. Pyonéphrose droite. Néphrectomie. Guérison. Société de Chirurgie. — 19 novembre 1908.
- Appendicite suppurée incarcerated dans une hernie inguinale irréductible. Société des Sciences médicales. — 2 décembre 1908.
- Cancer de la parotide. Évidement complet de la loge parotidienne après ligature préalable de la carotide externe. Société des Sciences médicales. L. BÉRARD et A. CHALIER. — 9 décembre 1908.
- Résultat éloigné d'une prostatectomie avec ablation d'une vésicule séminale chroniquement infectée, par la voie transvésicale. Société de Chirurgie. — 10 décembre 1908.
- Ancien traumatisme du pied, chez un jeune tabétique âgé de 24 ans. Troubles trophiques osseux persistants. Société de Chirurgie. — 10 décembre 1908.

1909

- Opération conservatrice pour un gros fibrosarcome périostique de l'extrémité inférieure du fémur. Résection articulaire extra-périostée. Enclouage. Société de Chirurgie. — 7 janvier 1909.

- Cancer du rein droit enlevé par néphrectomie lombaire. Guérison datant de 28 mois, par BÉRAUD et CHALIER. Société de médecine de Lyon. — 13 janvier 1909.
- De l'intervention dans le cancer thyroïdien suffoquant avec prolongement médiastinal. Société de Chirurgie. — 21 janvier 1909.
- Volumineux fibrosarcome de l'ovaire droit ayant dédoublé le mésentère au niveau de la terminaison de l'iléon. Société des Sciences médicales. L. BÉRAUD et E. VINCENT. — 27 janvier 1909.
- Tumeurs cutanées en relation avec certains kystes de l'ovaire. Société de Chirurgie. — 28 janvier 1909.
- Les goitres d'origine parathyroïdienne, par L. BÉRAUD et H. ALAMARTINE. — 1^{er} février 1909.
- Deux formes de rectite sténosante et proliférante d'origine probablement tuberculeuse. Société de Chirurgie. — 11 février 1909.
- Sur la nécessité fréquente d'enlever l'appendice chez les appendiculaires antérieurement traités par l'évacuation simple des abcès, Société des Sciences médicales. Par L. BÉRAUD et A. CHALIER. — 10 mars 1909.
- Vaste plaie contuse et pénétrante du genou guérie avec une conservation de tous les mouvements. Société des Sciences médicales. Par L. BÉRAUD et E. VINCENT. — 10 mars 1909.
- Volumineux kyste dermoïde du plancher buccal à évolution cervicale. Société des Sciences médicales. — 17 mars 1909.
- Hématocèles thyroïdiennes supprimées post-grippales traitées par la strumectomie. Société des Sciences médicales, par L. BÉRAUD et A. CHALIER. — 31 mars 1909.
- Récidive d'une tumeur du mésentère deux ans et demi après l'extirpation; large envahissement de la paroi abdominale; ablation. Société de Chirurgie. — 22 avril 1909.
- Résultat d'une opération conservatrice pour fibrosarcome périostique de l'extrémité inférieure de la cuisse. Société de Chirurgie de Lyon. — 22 avril 1909.
- Les parathyroïdes externes de l'homme. Note de L. BÉRAUD et H. ALAMARTINE, présentée par A. Poncet. Comptes rendus des séances de la Société de Biologie, t. LXVI, p. 619. — 24 avril 1909.
- Epithélioma de la verge. Amputation totale du pénis avec évidement complet des 2 aines. Ablation en un seul bloc. Société des Sciences médicales. BÉRAUD et A. CHALIER. — 28 avril 1909.

- Cancers multiples de l'intestin pris pour des lésions tuberculeuses. L. BÉRARD et A. CHALIER. Société des Sciences médicales. — 28 avril 1909.
- Les glandules parathyroïdes et leurs tumeurs par L. BÉRARD et H. ALAMARTINE. *Lyon Chirurgical*. — 1^{er} mai 1909.
- Atrophie faciale par ancienne ostéomyélite. Indications thérapeutiques. Société de Chirurgie. — 15 mai 1909.
- Lithiase biliaire infectée. Cholécystite calculuse. Lithiase infectée des 2 uretères avec ulcération spontanée de l'uretère droit. Volumineux abcès rétropéritonéal ouvert dans le rectum. L. BÉRARD et BUSSY. *Province Médicale*. — 21 mai 1909.
- Sur les grands prolapsus dans les anus contre nature. Société de Chirurgie. L. BÉRARD et A. CHALIER. — 10 juin 1909.
- Ulcère du duodénum avec sténose. Péritonite plastique de voisinage. Gastro-entéro-anastomose. Guérison. Société nationale de Médecine. BÉRARD et BUSSY. — 28 juin 1909.
- Le lymphadénome du rectum, par L. BÉRARD et A. CHALIER. — 1^{er} juillet 1909.
- La hernie inguino-interstitielle chez la femme, L. BÉRARD et J. STÉFANI. — 1^{er} août 1909.
- Le XXII^e Congrès français de Chirurgie, par L. BÉRARD. *Lyon Chirurgical*, n^o 2, 1909. (Compte rendu). Le plombage iodoformé de Mosevig dans les tubercules ostéo-articulaires de l'adolescent et de l'adulte. Communication à ce congrès. — 4-9 octobre 1909.
- Etude critique de la dérivation préalable temporaire ou définitive des matières dans le traitement chirurgical du cancer du rectum. Indications et méthodes. BÉRARD et A. CHALIER. *Lyon Chirurgical*. — 1^{er} novembre, p. 650.
- Un cas de tumeur mélanique bénigne. Société des Sciences médicales. BÉRARD et MAZET. — 10 novembre 1909.
- Deux formes rares de lésions du poignet, fracture isolée du pyramidal, fracture ancienne du semi-lunaire avec synostose du radius. Société de Chirurgie. — 11 novembre 1909.
- Résultats des prostatectomies transvésicales. Société des Sciences médicales. BÉRARD et CHARVET. — 17 novembre 1909.
- Tuberculose rénale caséuse massive fermée d'emblée. Néphrectomie antérieure avec cloisonnement préalable du péritoine. Guérison. Société de chirurgie. — 18 novembre 1909.

Cancer du col de l'utérus avec envahissement et perforation de l'S iliaque. Société des sciences médicales. BÉRARD et CHARVET. — 1^{er} décembre 1909.

Fracture compliquée de la jambe. Arthrite purulente tibiotarsienne. Astragalectomie et plombage. BÉRARD et CHARVET. Société des Sciences médicales. — 22 décembre 1909.

1910

Sur les tuberculoses rénales massives fermées d'emblée. Néphrectomie par voie antérieure. BÉRARD et PATEL. *Province médicale*, n° 1. — 1^{er} janvier 1910.

Odontome inclus dans la branche montante du maxillaire inférieur. Accidents tardifs de la dent de sagesse. Intervention par la voie angulo-maxillaire. Société de chirurgie. — Février 1910.

Thyroïdectomie subtotale pour cancer thyroïdien, suspension de la trachée, absence de myxœdème post-opératoire. Société de chirurgie de Lyon. — 27 février 1910.

Suppuration hépatique ancienne. Ostéite consécutive des deux temporaux compliquée de phlébite suppurée de tous les sinus crâniens. Société des Sciences médicales. — 27 avril 1910.

Volumineux angiome du psoas ayant érodé l'os iliaque. Ablation par voie sous-péritonéale antéro-latérale. Guérison. BÉRARD et PATEL. Société de chirurgie. — 28 avril 1910.

Sur quelques modifications de technique dans les résections articulaires pour tuberculose. Société de chirurgie. — 19 mai 1910.

Trois cas de cholécystectomie pour calculs du cystique avec rétention vésiculaire intermittente. Cholécystectomie idéale sous-séreuse. Société de chirurgie. — 26 mai 1910.

L'asepsie du chirurgien et de l'opéré par la teinture d'iode, par BÉRARD et CHATTOY. *Lyon Chirurgical*. — Mai 1910.

Prostatectomie sus-pubienne avec vésiculectomie datant de trois ans. Rétrécissement tardif de l'urèthre et d'un uretère dans leurs portions juxta-vésiculaires. Société de chirurgie. — 2 juin 1910.

Traumatisme et cancer. — Rapport présenté à la conférence internationale pour l'étude du cancer, Paris. *Province médicale*. — 7 octobre, 1910.

Sur le traitement chirurgical des varices (Association française de chirurgie, XVIII^e congrès, Paris). — Octobre 1910.

Traitement chirurgical du goitre exophtalmique (Association française de chirurgie, XVIII^e congrès). — Octobre 1910.

Enorme hyperostose de l'extrémité inférieure du fémur d'origine inflammatoire. Résection condylo-fémorale étendue pour une lésion sans doute inflammatoire et hyperostosante. Société de chirurgie. — 17 et 24 novembre 1910.

Cocexistence d'une hernie de la ligne blanche et d'un ulcère de l'estomac. Société médicale des Hôpitaux. BÉRARD et COLOMBET. — 23 novembre 1910.

Fracture du crâne. Déchirure de la méningée moyenne. Société des Sciences médicales. BÉRARD et MURARD. — 16 novembre 1910.

Scalp étendu du cuir chevelu. Société des sciences médicales. BÉRARD et MURARD. — 23 novembre 1910.

Extraction par œsophagoscopie ou par œsophagotomie externe des corps étrangers de l'œsophage cervical. Société de chirurgie. — 8 décembre 1910.

Double amputation de Chopart pour écrasement des deux pieds. Résultat fonctionnel remarquable. Soc. de chirurgie. — 8 déc. 1910.

Quelques applications pratiques de la méthode de Meltzer et de l'emploi de l'oxygène par les voies respiratoires. BÉRARD et SARGNON. *Province médicale*. — 10 décembre 1910.

Hernie étranglée inguinale sphacélée par un diaphragme du sac. Opération *in extremis*. Guérison. Société des sciences médicales. BÉRARD et COLOMBET. — 14 décembre 1910.

Quelques considérations sur deux cas de fistules thoraciques invétérées consécutives à un empyème et entretenues par une synostose costale. Société des sciences médicales. BÉRARD et COLOMBET. — 21 décembre 1910.

Grand traumatisme du bras par écrasement ; conservation ; paralysie du radial et du médian, large résection humérale secondaire. Guérison. Société de chirurgie. — 22 décembre 1910.

Luxation ancienne de l'épaule gauche avec fracture partielle de la tête humérale, résection, plombage. Guérison rapide. Société de chirurgie. — 22 décembre 1910.

1911

- Le traitement des grands traumatismes des membres inférieurs, par L. BÉRARD et J. STÉFANI. *Lyon Chirurgical*. — 1^{er} janvier 1911.
- Fibrosarcome périostique de la région atloïdo-occipitale. Ablation. Guérison. Société de chirurgie. — 10 janvier 1911.
- Laryngectomie totale en deux temps sous anesthésie locale et avec exclusion de la trachée, pour cancer du larynx. Guérison opératoire rapide, par BÉRARD et SANGNON. Société de chirurgie. — 26 janvier 1911.
- Communication à l'Académie de Médecine à propos du traitement de l'actinomyose humaine, par A. PONCEY et L. BÉRARD. — 31 janvier 1911.
- Résultats éloignés des interventions chirurgicales pour rétrécissement du rectum chez les tuberculeux. Société de chirurgie. — 16 février 1911.
- Présentation d'une pièce de cancer de l'S iliaque avec perforation de la vessie par envahissement secondaire de voisinage. Société des sciences médicales. L. BÉRARD et J. MURARD. — 22 février 1911.
- Sympathectomie pour épilepsie. Guérison datant de deux ans, sans retour de crises. Société des sciences médicales. — 15 mars 1911.
- Péritonites à pneumocoques chez l'adulte. Occlusion tardive du grêle. Société de chirurgie. L. BÉRARD et COLOMBET. — 16 mars 1911.
- Traumatisme complexe du carpe et de l'extrémité inférieure du radius. Société de chirurgie. — 16 mars 1911.
- Gros fibrome de la face postérieure du col enclavé dans le pelvis. Troubles de compression rectaux et vésicaux. Hystérectomie et castration totale. Société des sciences médicales. L. BÉRARD et J. MURARD. — 22 mars 1911.
- Deux cas d'actinomyose cervico-faciale. Société des sciences médicales. L. BÉRARD et J. MURARD. — 29 mars 1911.
- Malformation utéro-vaginale complexe. Castration abdominale avec conservation d'un ovaire. Société de chirurgie. — 30 mars 1911.
- Forme rare d'occlusion intestinale complète pour une collection enkystée de pelvipéritonite autour d'annexes tuberculeuses. Société de chirurgie. — 4 mai 1911.
- Contribution à l'étude des tuberculoses chirurgicales de l'intestin grêle. Un cas de sténose unique avec obstruction totale. Un cas de sténose multiple avec complication d'adénites mésentériques suppurées. Société de chirurgie. — 4 mai 1911.

- Les injections neurolytiques dans le traitement des névralgies faciales essentielles. Société des sciences médicales. L. BÉRARD. — 16 mai 1911.
- Appendicite et traumatisme. L. BÉRARD et VIGNARD. *Lyon Chirurgical*, 1^{er} juin 1911, et *Revue internationale de médecine et de chirurgie*, 25 août 1911.
- Résultat d'une résection du genou avec ablation de l'extrémité inférieure du fémur sur une longueur de dix centimètres pour un cas de tumeur bulleuse des condyles. Société de chirurgie. — 8 juin 1911.
- Ablation subtotal de la langue. L. BÉRARD et SIGAUX. Société des sciences médicales. — 21 juin 1911.
- De la nature des troubles digestifs au cours des hernies épigastriques. Société des sciences médicales. BÉRARD et LERICHE. *Province Médicale*. — 2 septembre 1911.
- Des abcès sous-phréniques d'origine appendiculaire. *Revue internationale de médecine et de chirurgie*. — 10 septembre 1911.
- Traitement des pleurésies purulentes aiguës, emploi du courant continu d'oxygène. III^e Congrès de la société internationale de chirurgie, Bruxelles. — 26-30 septembre 1911.
- Indications et résultats du traitement sanglant dans les fractures fermées et récentes des membres. (Rapport au XXIV^e congrès français de chirurgie). — Octobre 1911.
- A propos des opérations conservatrices dans les tumeurs isolées inflammatoires et primitives des gros troncs nerveux. Mémoires rédigés en l'honneur de M. le Professeur Raphaël Lépine à l'occasion de sa retraite par ses élèves et ses amis (extrait de la *Revue de Médecine*). — Octobre 1911.
- Dilatation combinée dans le traitement des rétrécissements cicatriciels serrés de l'œsophage. Société de chirurgie. BÉRARD et SARGNON. — 16 novembre 1911.
- Hydrocholécystocèle intermittente, cholécystectomie idéale, démonstrations pathogéniques. Société de chirurgie. — 23 novembre 1911.
- Volumineuse collection tuberculeuse annexielle (probablement pyosalpinx tuberculeux avec accolement du pavillon des deux trompes). Héliothérapie dans la tuberculose péritonéale. Société de chirurgie. BÉRARD et ROSOT. — 21 décembre 1911.
- Ancienne fracture grave du poignet datant de 60 ans, avec résultat fonctionnel remarquable. Société de chirurgie. — 21 décembre 1911.
- De l'anesthésie locale dans la chirurgie des tumeurs du cou, en particulier des tumeurs thyroïdiennes et laryngées (laryngectomie totale). Société de chirurgie. BÉRARD et SARGNON. — 1911.

1912

- Des complications urinaires au cours du cancer du gros intestin et des indications opératoires qui en découlent. *Lyon Chirurgical*. L. BÉRARD et J. MURARD. — 1^{er} janvier 1912.
- Chondrosarcome de l'extrémité supérieure de l'humérus et désarticulation interscapulo-thoracique. Société de Chirurgie. — 8 février 1912.
- Rétrécissements tuberculeux multiples de l'intestin. Occlusion par sténoses serrées, entéro-anastomoses étagées. Société de Chirurgie. BÉRARD et RONOT. — 25 février 1912.
- Deux néphrectomies pour hématuries sans lésions décelables de tuberculose, de calculose ou de tumeur rénale. Société de Chirurgie. — 29 février 1912.
- Ostéite tuberculeuse primitive de l'acromion et de l'épine de l'omoplate, envahissement secondaire de l'articulation scapulo-humérale, ablation presque complète de l'omoplate et drainage de l'articulation de l'épaule avec conservation de la tête humérale, par BÉRARD et RONOT. Société de Chirurgie. — 29 février 1912.
- Le rôle des vers intestinaux dans l'appendicite. *Avenir Médical*. L. BÉRARD et P. VIGNARD. — 1^{er} mars et 1^{er} avril 1912.
- De l'appendicite toxique. *Lyon Chirurgical*. L. BÉRARD et P. VIGNARD. — 1^{er} mars 1912.
- Cancer étendu du pharynx moyen ayant nécessité une trachéotomie, une gastrostomie, et une pharyngectomie. Société de Chirurgie. BÉRARD et SARGNON. — 21 mars 1912.
- Contribution à l'étude de la classification anatomique des tumeurs thyroïdiennes. *Revue de Chirurgie*. L. BÉRARD et H. ALAMARTINE. — 10 avril 1912.
- De l'occlusion post-opératoire dans la jéjunostomie (coudre brusque de l'anse au-dessus de la bouche intestinale). Société de Chirurgie. — 25 avril 1912.
- Interventions multiples sur les régions mastoïdiennes et crâniennes pour des troubles inflammatoires et nerveux psychiques consécutifs à une otite moyenne chez un simulateur. Société de Chirurgie. — 9 mai 1912.
- Rétrécissement tuberculeux du rectum. Rectotomie postérieure et dilatations espacées. Résultats datant de sept ans. Société de Chirurgie. — 6 juin 1912.
- Ancienne fracture du scaphoïde par écrasement avec fragments libres dans l'interligne articulaire carpien, troubles moteurs considérables du poignet. Résection du scaphoïde, guérison. Société de Chirurgie. — 6 juin 1912.

- Dégénérescence épithéliomateuse d'un volumineux goître bilobé, l'une des masses développée dans une thyroïde accessoire. Société de Chirurgie. — 20 juin 1912.
- Troubles trophiques osseux post-traumatiques ou tumeurs osseuses avec fractures itératives chez une malade hypothyroïdienne. Société de Chirurgie. — 27 juin 1912.
- Résultats éloignés de deux laryngectomies totales. Société de Chirurgie. L. BÉRARD et SANGNON. — 4 juillet 1912.
- Technique, indications, résultats de la gastrostomie. *Lyon Chirurgical*. L. BÉRARD et H. ALAMARTINE. — 1^{er} octobre 1912.
- Diagnostic et traitement des rétrécissements infranchissables de l'œsophage. XXV^e Congrès français de Chirurgie. — Octobre 1912.
- Les lésions traumatiques et opératoires du pneumogastrique au cou. *Lyon Chirurgical*. L. BÉRARD et A. CHALIER. — 1^{er} novembre 1912.
- Occlusion intestinale et septicémie d'origine appendiculaire. Société de Chirurgie. BÉRARD et COTTE. — 14 novembre 1912.
- Du drainage dans les résections pour tuberculose ostéo-articulaire. Société de Chirurgie. — 19 décembre 1912.

1913

- Faut-il opérer à froid l'appendicite après une seule crise aiguë? *L'Avenir Médical*. L. BÉRARD et P. VIGNARD. — 1^{er} janvier 1913.
- Castration pour tuberculose utéro-annexielle avec larges adhérences à l'intestin. Fistules pyostercorales consécutives guéries par la photo et l'héliothérapie. Société des Sciences médicales, par BÉRARD et PAYOT. — 8 janvier 1913.
- Amputation subtotale de la langue pour cancer lingual avec envahissement du plancher. Guérison datant de sept ans. Société des Sciences médicales. BÉRARD et BUCHE. — 15 janvier 1913.
- Large gastrectomie pour néoplasme du pylore avec adénopathie étendue. Société des Sciences médicales. BÉRARD et BUCHE. — 15 janvier 1913.
- Traumatisme complexe du poignet. Réduction du semi-lunaire luxé au bout de vingt jours. Société de Chirurgie. — 30 janvier 1913.

- Réséction de la paroi thoracique pour récidive d'un cancer du sein. Société de Chirurgie. BÉRARD et COTTE. — 16 janvier 1913.
- Deux cas de sinusite maxillaire chronique rebelle traitée par l'ouverture de l'angle antérieur (méthode de Denker). Société des Sciences médicales. BÉRARD et SARGNON. — 16 janvier 1913.
- Hernie ombilicale avec prolapsus abdominal chez une jeune femme obèse. Large résection transversale du tablier cutanéoadipeux. Cure de la hernie. Restauration de la paroi. Société des Sciences médicales. BÉRARD et BUCHK. 29 janvier 1913.
- Réséction intestinale pour onze perforations d'une anse grêle consécutives à un coup de revolver dans l'abdomen. Société nationale de médecine. BÉRARD et COTTE. — 10 février 1913.
- Deux néphrectomies pour épithélioma à grandes cellules géantes (hypernéphromes) survie de 6 ans sans récidive dans un cas. Société de Chirurgie. BÉRARD et ALAMARTINE. — 16 février 1913.
- Technique de l'appendicectomie à froid, *L'Avenir Médical*. BÉRARD et VIGNARD. — Février et avril 1913.
- Extrophie de la vessie. Société nationale de médecine. BÉRARD et COTTE. — 13 avril 1913.
- Grefte d'une portion du péroné gauche dans une perte de substance de dix centimètres du tibia droit, consécutive à une fracture pathologique avec dystrophie osseuse. Société de chirurgie. — 20 février 1913.
- Résultats éloignés d'une large résection pour néoformation bulleuse du fémur (malade présenté en 1910, le 24 novembre). Société de chirurgie. — 20 février 1913.
- Tumeur mixte de la voûte palatine. Société des sciences médicales. BÉRARD et PAYOT. — 12 mars 1913.
- A propos de l'appendicectomie sous-séreuse à froid. *Le Bulletin Médical*. BÉRARD et VIGNARD. — 19 mars 1913.
- A propos du traitement de la maladie de Basedow chez les enfants. Société médicale des Hôpitaux. — 22 avril 1913.
- Sténose intestinale tardive consécutive à l'étranglement herniaire. Société de chirurgie. BÉRARD et COTTE. — 10 avril 1913.
- Diverticules et kystes de l'appendice. *Province Médicale*, n° 15. L. BÉRARD et P. VIGNARD. — 12 avril 1913.

- Extrophie de la vessie. Société nationale de médecine. BÉRAUD et COTTE. — 14 avril 1913.
- Présentation d'un double cancer du sein et de la langue. Société nationale de médecine. BÉRAUD et PAYOT. — 28 avril 1913.
- Technique de la jéjunostomie. *Revue de Chirurgie*, t. XLVII, p. 660. — Mai 1913.
- Appendice et tuberculose. *Lyon Chirurgical*. L. BÉRAUD et H. ALAMARTINE. — 1^{er} mai 1903.
- Intervention chirurgicale et radiothérapie combinées dans le cancer du sein. Société de chirurgie. — 8 mai 1913.
- Polyadénie: Sur un cas d'adénie sans leucémie avec syndrome de tumeur médiastinale. Société nationale de médecine. BÉRAUD et ALLOIN. — 2 juin 1913.
- Absence congénitale de l'appendice et syndrome appendiculaire aigu. *Province Médicale*, n° 26. BÉRAUD et BUCHE. — 28 juin 1913.
- Antonin Poncet, notice biographique, par L. BÉRAUD. *La Presse Médicale*. — 4 octobre 1913.
- Le traitement sanglant des ankyloses. Communication au congrès de l'Association française de chirurgie, octobre 1913, Paris.
- Sur quelques formes de sigmoïdites. Communication au congrès de l'Association française de chirurgie, octobre 1913, Paris.
- De la pharyngo-laryngectomie dans les cancers du larynx, avec autoplastie secondaire. Communication au congrès de l'Association française de chirurgie, octobre 1913, Paris. BÉRAUD et SARGNON.
-